Cor et Vasa

Available online at www.sciencedirect.com

ScienceDirect

journal homepage: www.elsevier.com/locate/crvasa

Doporučení pro... | Guidelines

Doporučené postupy ESC pro diagnostiku a léčbu onemocnění periferních tepen, vypracované ve spolupráci s European Society for Vascular Surgery (ESVS), 2017.

Souhrn dokumentu připravený ve spolupráci České kardiologické společnosti a České angiologické společnosti

ČESKÁ KARDIOLOGICKÁ SPOLEČNOST
THE CZECH SOCIETY OF CARDIOLOGY

(2017 ESC Guidelines on the Diagnosis and Treatment of Peripheral Arterial Diseases, in collaboration with the European Society for Vascular Surgery (ESVS). Summary of the document prepared by the Czech Society of Cardiology and the Czech Society of Angiology)

Debora Karetová[a], Jana Hirmerová[b], Jiří Matuška[c]

[a] *II. interní klinika kardiologie a angiologie, 1. lékařská fakulta Univerzity Karlovy a Všeobecná fakultní nemocnice v Praze, Praha, Česká republika*
[b] *II. interní klinika, Lékařská fakulta Plzeň, Univerzita Karlova v Praze a Fakultní nemocnice Plzeň, Plzeň, Česká republika*
[c] *Angiologická ambulance, MATMED s.r.o., Hodonín, Česká republika*

Autoři originálního textu ESC v plném znění [1]: Victor Aboyans a Jean-Baptiste Ricco jménem autorů pracovní skupiny European Society of Cardiology (ESC) a European Society for Vascular Surgery (ESVS) Task Force for the Diagnosis and Treatment of Peripheral Arterial Diseases.

INFORMACE O ČLÁNKU

Dostupný online: 1. 3. 2018

Klíčová slova:
Doporučení
Multietážové tepenné postižení
Onemocnění karotických tepen
Onemocnění mezenterických tepen
Onemocnění periferních tepen
Onemocnění renálních tepen
Onemocnění tepen dolních končetin
(ischemická choroba dolních končetin)
Onemocnění tepen horních končetin
(ischemická choroba horních končetin)
Onemocnění vertebrálních tepen

© 2018 European Society of Cardiology. All rights reserved. Published by Elsevier sp. z o.o. on behalf of the Czech Society of Cardiology.
For permissions: please e-mail: guidelines@escardio.org

Adresa: Doc. MUDr. Debora Karetová, CSc., II. interní klinika kardiologie a angiologie, 1. lékařská fakulta Univerzity Karlovy a Všeobecná fakultní nemocnice v Praze, U Nemocnice 2, 128 08 Praha 2, e-mail: Debora.Karetova@vfn.cz
DOI: 10.1016/j.crvasa.2018.01.001

Tento článek prosím citujte takto: D. Karetová, et al., 2017 ESC Guidelines on the Diagnosis and Treatment of Peripheral Arterial Diseases, in collaboration with the European Society for Vascular Surgery (ESVS). Summary of the document prepared by the Czech Society of Cardiology and the Czech Society of Angiology, Cor et Vasa 60 (2018) e183–e204 jak vyšel v online verzi *Cor et Vasa* na https://www.sciencedirect.com/science/article/pii/S0010865017302035

Obsah

1 Předmluva 209
2 Úvod 209
3 Epidemiologie a rizikové faktory 209
4 Obecná doporučení 211
4.1 Diagnostika. 211
4.2 Léčba 212
5 Antitrombotické léky u onemocnění periferních tepen 212
5.1 Antitrombotická léčba u onemocnění karotických tepen. 212
5.2 Antitrombotická léčba u ICHDK 213
5.3 Antitrombotická léčba u pacientů s ICHDK se současnou indikací dlouhodobé perorální antikoagulační terapie 214
6 Extrakraniální onemocnění karotických a vertebrálních tepen 215
6.1 Onemocnění karotických tepen 215
6.2 Onemocnění vertebrálních tepen 217
7 Ischemická choroba horních končetin 217
8 Onemocnění mezenterických tepen 218
8.1 Akutní mezenterická ischemie 219
9 Onemocnění renálních tepen 219
10 Ischemická choroba dolních končetin 220
10.1 Klinický obraz a vývoj onemocnění 220
10.2 Diagnostické testy 221
10.3 Farmakoterapie u ICHDK. 221
10.4 Terapie intermitentních klaudikací. 221
10.5 Chronická kritická končetinová ischemie . . 223
10.6 Akutní končetinová ischemie 226
11 Vícečetné arteriální postižení 226
12 Onemocnění srdce ve vztahu k onemocnění periferních tepen 227

Tabulka 1 – Třídy doporučení

Třídy doporučení	Definice	Odpovídající formulace
Třída I	Jasné důkazy a/nebo všeobecná shoda o prospěšnosti, účelnosti a účinnosti určité léčby či výkonu.	Je doporučeno/ je indikováno.
Třída II	Sporné důkazy a/nebo rozdílné názory na účelnost/ účinnost určité léčby či výkonu.	
Třída IIa	*Převaha důkazů/názorů ve prospěch účelnosti/účinnosti.*	Mělo by být zváženo.
Třída IIb	*Účelnost/účinnost je méně přesvědčivě podpořena důkazy/názory.*	Může být zváženo.
Třída III	Jasné důkazy nebo všeobecná shoda o neúčelnosti/ neúčinnosti a v některých případech i škodlivosti určité léčby či výkonu.	Není doporučeno.

Tabulka 2 – Úrovně důkazů

Úroveň důkazů A	Data získaná z více randomizovaných klinických studií nebo metaanalýz.
Úroveň důkazů B	Data získaná z jedné randomizované klinické studie či z velkých nerandomizovaných studií.
Úroveň důkazů C	Konsensus názorů odborníků a/nebo data z malých studií, retrospektivních studií, registrů.

1 Předmluva

Doporučení shrnují a vyhodnocují dostupné důkazy s cílem pomoci lékařům při volbě optimální strategie u jedince s určitým onemocněním.

Úroveň důkazů a třídy doporučení jsou vysvětleny v tabulkách 1 a 2.

2 Úvod

Onemocnění periferních tepen mají většinou stejnou etiologii a stejné rizikové faktory jako nemoci koronárních tepen. V tomto dokumentu jsou mezi onemocnění periferních tepen zahrnuta všechna tepenná onemocnění s výjimkou nemocí koronárních tepen a aorty – ischemická choroba dolních končetin, onemocnění karotických tepen a vertebrálních tepen (jejich extrakraniálních úseků), tepen horních končetin, mezenterických a renálních. Autoři se zabývají pouze chorobami periferních tepen původu aterosklerotického.

Obecná doporučení léčebného postupu u pacientů s onemocněním periferních tepen

Doporučení	Třída doporučení	Úroveň důkazů
Je doporučeno vytvořit ve zdravotnických zařízeních multidisciplinární tým k rozhodování o léčebném postupu u pacientů s onemocněním periferních tepen.	I	C
Je doporučeno uskutečňovat a podporovat iniciativu zaměřenou na zlepšení povědomí odborné i laické veřejnosti o onemocněních periferních tepen, zejména tepen cerebrovaskulárních a tepen dolních končetin.	I	C

3 Epidemiologie a rizikové faktory

Klíčová sdělení

- Celkové riziko onemocnění periferních tepen se prudce zvyšuje s věkem a s expozicí významným kardiovaskulárním (KV) rizikovým faktorům, jako je kouření, hypertenze, dyslipidemie a diabetes.
- Síla asociace mezi jednotlivými rizikovými faktory a postižením určité části cévního řečiště je variabilní.

Co je nového v doporučeních pro léčbu onemocnění periferních tepen v roce 2017?

ZMĚNA V DOPORUČENÍCH

2011	2017
Onemocnění karotických tepen	
Protekce embolizace (EPD) u stentingu karotických tepen	
Asymptomatické 60–99% stenózy karotických tepen	
• Operace u všech	• Operace při vysokém riziku CMP
• Stenting jako alternativa	• Stenting při vysokém riziku operace
	• Stenting při průměrném riziku operace
Onemocnění tepen horních končetin	
Revaskularizace pro symptomatickou stenózu arteria subclavia	
Revaskularizace stenózy a. subclavia	
• Endovaskulární výkon jako první volba	• Stenting či operace
Revaskularizace pro asymptomatickou stenózu a. subclavia u pacientů podstupujících CABG/s plánovaným CABG	
Onemocnění renálních tepen	
Stenting pro symptomatickou stenózu aterosklerotického původu > 60 %	
ICHKD	
Aortoiliacké léze	
• Primárně endovaskulární léčba pro „TASC-D“	• Operace pro aortoiliackou či aortobifemorální okluzi
	• Endovaskulární léčba jako alternativa v centrech s dostatečnou zkušeností
Infrapopliteální léze	
• Endovaskulární výkon jako první volba	• Bypass s použitím VSM
	• Endovaskulární výkon

I | IIa | IIb | III

NOVÁ DOPORUČENÍ 2017

Onemocnění všech periferních tepen
- Screening srdečního selhání (BNP, TTE)
- Stabilní onemocnění periferních tepen + jiné onemocnění s indikací k OAC (např. FS): pouze OAC

Onemocnění karotických tepen
- Koronarografie před elektivní operací karotických tepen
- Rutinní profylaktická revaskularizace u asymptomatických 70–99% stenóz karotických tepen u pacientů podstupujících CABG

Onemocnění mezenterické tepny
- Použití testu D-dimerů k vyloučení akutní mezenterické ischemie
- Nutnost včasné renutrice v případě symptomatické CMI

Onemocnění renálních tepen
- Fibromuskulární dysplazie: balonková angioplastika, eventuálně stenting

ICHDK
- Statiny k prodloužení klaudikačního intervalu
- ICHDK + FS: OAC, pokud CHA_2DS_2-VASc > 2
- Angiografie u CLTI s postižením bércových tepen
- Screening AAA pomocí DUS
- V případě CABG: screening ICHDK pomocí ABI, omezit použití žilních štěpů při koexistenci ICHDK
- Screening ICHDK u pacientů s ICHS
- Screening ICHDK u pacientů se srdečním selháním
- Preference clopidogrelu před kyselinou acetylsalicylovou[a]
- Protidestičková léčba u izolované[b] asymptomatické ICHDK

NOVÉ/REVIDOVANÉ KONCEPTY 2017

Onemocnění periferních tepen obecně:
- „Vaskulární tým“ pro multidisciplinární přístup k léčbě.
- Optimální léčebná strategie: farmakoterapie a nefarmakologická opatření k dosažení optimálního výsledku. Speciální kapitola je věnována antitrombotické léčbě u různých projevů onemocnění periferních tepen, včetně případů, kdy je indikována OAC.

Onemocnění karotických tepen:
- Stratifikace rizika u asymptomatického onemocnění karotických tepen.
- U pacientů podstupujících CABG není nutno systematicky provádět revaskularizaci závažné stenózy karotických tepen.

ICHDK:
- „Maskovanou“ ICHDK je nutno odlišit od asymptomatické ICHDK.
- Současná léčba klaudikací: podávání statinů a rehabilitace (odborně vedená) jsou doporučeny vždy, i po revaskularizaci. Přínos „vasoaktivních“ léků pro zlepšení klaudikací je nejistý.
- CLTI je nejzávažnější formou ICHDK. Kromě ischemie je třeba zhodnotit i defekt a infekci k odhadu rizika amputace (podle nové klasifikace WIfI). Klasifikace TASC již není v nových doporučeních užívána.
- Pacienti s ICHDK mají často konkomitantní ICHS i jiná srdeční onemocnění (např. srdeční selhání, FS). Řešení různých klinických scénářů je věnována speciální kapitola.

AAA – aneurysma abdominální aorty; ABI – index kotník-paže; BNP – natriuretický peptid typu B; CABG – aortokoronární bypass; CLTI – chronická kritická končetinová ischemie (chronic limb-threatening ischaemia); CMI – chronická mezenterická ischemie; CMP – cévní mozková příhoda; DUS – duplexní ultrasonografie; FS – fibrilace síní; ICHDK – ischemická choroba dolních končetin; ICHS – ischemická choroba srdeční; OAC – perorální antikoagulační léčba; TASC – Trans-Atlantic InterSociety Consensus; TTE – transthorakální echokardiografie; VSM – vena saphena magna.
[a] Bude třeba vzít v úvahu nedávná data ze studie COMPASS a dále je analyzovat.
[b] Bez jiného onemocnění, které by vyžadovalo protidestičkovou léčbu.

- Postižení určité části cévního řečiště je spojeno nejen s rizikem poškození příslušného orgánu, ale i se zvýšením celkového rizika KV příhod.

Pacienti s onemocněním karotických tepen mají také zvýšené riziko infarktu myokardu (IM) a úmrtí z kardiovaskulárních příčin.

Do pěti let dojde u 20 % nemocných s intermitentními klaudikacemi k IM či cévní mozkové příhodě (CMP) a jejich mortalita dosahuje 10–15 %.

4 Obecná doporučení

Klíčová sdělení

- Pečlivá anamnéza a fyzikální vyšetření jsou základním opatřením.
- Index kotník-paže (ankle-brachial index, ABI) slouží nejen k diagnostice ischemické choroby dolních končetin (ICHDK), ale také jako významný marker rizika KV příhod.
- Péče o nemocné s onemocněním periferních tepen je zaměřena nejen na specifické symptomy tepenného postižení, ale i na celkovou prevenci KV rizika.
- Optimální léčebná strategie (best medical therapy, BMT) zahrnuje nejen správně zvolenou farmakoterapii, ale i režimová opatření (zanechání kouření, racionální strava, redukce hmotnosti a pravidelné cvičení).

4.1 Diagnostika

Anamnéza

Rodinná anamnéza má být zaměřena na výskyt ischemické choroby srdeční (ICHS), cerebrovaskulárních onemocnění, aneurysmatu aorty a ICHDK. Osobní anamnéza má zahrnovat KV rizikové faktory a přidružená onemocnění; symptomy vztahující se k postižení jednotlivých součástí cévního řečiště; životosprávu a návyky, dietní zvyklosti, výkonnost při chůzi, fyzické aktivity pacienta.

Klinické vyšetření

Nezbytný je systémový přístup.

Laboratorní testy

Je nutno zvážit provedení komplementárních laboratorních testů.

Diagnostické metody pro onemocnění periferních tepen

- ***Index kotník-paže (ABI)***

Index kotník-paže je neinvazivní vyšetření vhodné k diagnostice ICHDK a sledování jejího vývoje, ale také ke stratifikaci KV rizika. Hodnota ABI ≤ 0,90 je spojena s dvojnásobným zvýšením celkového rizika úmrtí a rizika úmrtí z KV příčin. Hodnota ABI > 1,40 je známkou mediokalcinózy a je také asociována se zvýšeným rizikem KV příhod a mortality. Tento nález bývá častější u starších pacientů, zejména s diabetem a s chronickým onemocněním ledvin (CKD) (tabulka 3).

- ***Duplexní ultrasonografie (DUS)***

Duplexní ultrasonografie zahrnuje vyšetření v B-módu a využití dopplerovké metody – pulsní a kontinuální dopplerovské vyšetření, barevné zobrazení krevního toku v rychlostním či energetickém režimu. Pomocí DUS lze detekovat a lokalizovat cévní léze a na základě rychlostních kritérií kvantifikovat jejich rozsah a závažnost. Novější techniky (zobrazení toku, 3D sonografie, kontrastní sonografie) mohou dále zvýšit výtěžnost vyšetření.

Tabulka 3 – Index kotník-paže (ABI)

1. Komu měřit ABI v klinické praxi?

- **Pacienti s klinickým podezřením na ICHDK:**
  - Vymizení pulsu na dolních končetinách a/nebo šelest nad tepnou
  - Typické intermitentní klaudikace či symptomy budící podezření na ICHDK
  - Nehojící se defekty na dolních končetinách
- **Pacienti v riziku ICHDK z důvodu přítomnosti následujících stavů a onemocnění:**
  - Postižení aterosklerózou: ICHS, jakékoli onemocnění periferních tepen
  - Jiná onemocnění: AAA, CKD, srdeční selhání
- **Asymptomatičtí jedinci bez klinických příznaků, avšak s rizikem ICHDK:**
  - Muži a ženy ve věku > 65 let
  - Muži a ženy ve věku < 65 let s KV rizikem klasifikovaným jako vysoké dle doporučení ESC[a]
  - Muži a ženy ve věku > 50 let s rodinnou anamnézou ICHDK

2. Jak měřit ABI?

V poloze vleže na zádech, s manžetou umístěnou nad kotníkem. Po 5–10 minutách klidu je pomocí sondy dopplerovského přístroje (5–10 MHz) změřen systolický TK na arteria tibialis posterior a arteria tibialis anterior (či arteria dorsalis pedis) na obou dolních končetinách a na brachiální tepně na obou pažích. Automatické měřiče TK nejsou většinou vhodné k měření kotníkových tlaků – nízké hodnoty mohou falešně nadhodnocovat. ABI pro každou dolní končetinu je vypočten jako poměr systolického kotníkového tlaku (resp. vyšší hodnoty z obou naměřených) proti vyššímu systolickému tlaku na paži.

3. Jak interpretovat ABI?

- Pro diagnózu ICHDK hodnotit každou dolní končetinu zvlášť.
- Pro stratifikaci KV rizika: použít nejnižší hodnotu ABI z měření na obou dolních končetinách.
- Interpretace:

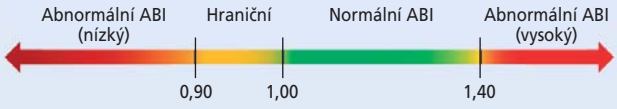

AAA – aneurysma abdominální aorty; ABI – index kotník-paže; CKD – chronické onemocnění ledvin; ESC – Evropská kardiologická společnost; ICHDK – ischemická choroba dolních končetin; ICHS – ischemická choroba srdeční; KV – kardiovaskulární; TK – tlak krve.

[a] Jedinci s: výrazně vyjádřeným jedním rizikovým faktorem: diabetes mellitus (s výjimkou mladých pacientů s diabetem 1. typu bez dalších významných rizikových faktorů); vypočtené riziko metodou SCORE ≥ 5 % a < 10 %.

- ***Digitální subtrakční angiografie (DSA)***

Digitální subtrakční angiografie byla ve většině případů nahrazena méně invazivními metodami. Výjimku tvoří diagnostika onemocnění bércových tepen.

- ***CT angiografie (CTA)***

Multidetektorová CTA je nezbytná při rozhodování o intervenční léčbě. Zobrazuje lokalizaci a závažnost cévní léze, přítokový/výtokový trakt. Výhodami CTA jsou rychlost a neinvazivita, široká dostupnost, vysoké rozlišení a 3D rekonstrukce; mezi nevýhody patří nedostatečné funkční a hemodynamické zhodnocení, expozice záření a užití jodové kontrastní látky (opatrnost je nutná u pacientů s CKD či alergiemi). Riziko nefrotoxicity lze omezit

minimalizací objemu použité kontrastní látky a zajištěním dostatečné hydratace před vyšetřením a po vyšetření.

- ***MR angiografie (MRA)***

MR vyšetření se provádí s použitím nebo bez použití kontrastní látky (např. gadolinia). Techniky bez kontrastní látky lze využít u pacientů s mírným až středně závažným CKD. Jejich nevýhodou je horší rozlišení a snadný vznik artefaktů. Mezi kontraindikace MRA patří přítomnost kardiostimulátoru a implantabilního kardioverteru-defibrilátoru (s výjimkou MR kompatibilních přístrojů), klaustrofobie a závažné CKD. Nevýhody MRA zahrnují riziko gadoliniem indukované nefrogenní systémové fibrózy, potenciální podhodnocení cévních kalcifikací a nemožnost zhodnotit průchodnost endovaskulárních stentů.

4.2 Léčba

Odvykání kouření

Zanechání kouření je zásadním krokem k redukci KV příhod a mortality, zejména u cerebrovaskulárních nemocí a ICHDK. Je třeba zabránit i pasivnímu kouření.

Hypolipidemická léčba

Všichni pacienti s onemocněním periferních tepen mají mít sérovou koncentraci LDL cholesterolu (LDL-C) sníženu na hodnoty < 1,8 mmol/l nebo o ≥ 50 %, byla-li jejich iniciální koncentrace LDL-C v rozmezí 1,8–3,5 mmol/l. V observačních studiích i v některých randomizovaných klinických studiích (RCT) bylo u nemocných s ICHDK podáváním statinů dosaženo redukce mortality ze všech příčin a redukce KV příhod. Kombinace s ezetimibem je výhodná u vybraných pacientů. Nedávno byl prokázán přídatný užitek evolocumabu oproti samotnému statinu v redukci KV příhod jak u nemocných s ICHDK, tak i s povšechným aterosklerotickým onemocněním tepen.

Antitrombotické léky

Viz kapitolu 5.

Antihypertenzní léčba

Doporučena je cílová hodnota tlaku krve (TK) <140/90 mm Hg (cílový diastolický TK ≤ 85 mm Hg u pacientů s diabetem). Systolický TK by neměl být snížen pod 110–120 mm Hg. U starších a křehkých nemocných mají být cílové hodnoty dosahovány, jen jsou-li dobře tolerovány a nedochází-li k ortostatické hypotenzi.

Doporučuje se rovněž dodržovat náležitou životosprávu a příjem soli (< 5–6 g/den). K léčbě jsou vhodná diuretika, beta-blokátory, blokátory kalciových kanálů, inhibitory angiotensin konvertujícího enzymu (ACEI), antagonisté receptoru AT_1 pro angiotensin II (sartany, ARB), a to jak v monoterapii, tak v různých kombinacích. Inhibitory angiotensin konvertujícího enzymu a ARB významně redukují výskyt KV příhod u pacientů s onemocněním periferních tepen a jsou doporučeny v sekundární prevenci, dokonce i u nemocných s chronickou kritickou končetinovou ischemií (chronic limb-threatening ischemia, CLTI). Beta-blokátory nejsou u ICHDK kontraindikovány, ale u pacientů s CLTI by měly být užívány s opatrností.

Doporučení pro pacienty s onemocněním periferních tepen: optimální léčebná strategie („best medical therapy“)

Doporučení	Třída doporučení	Úroveň důkazů
Zanechání kouření je doporučeno u všech pacientů s onemocněním periferních tepen.	I	B
Racionální strava a fyzická aktivita je doporučena u všech pacientů s onemocněním periferních tepen.	I	C
Statiny jsou doporučeny u všech pacientů s onemocněním periferních tepen.	I	A
U pacientů s onemocněním periferních tepen je doporučeno snížit LDL-C na hodnotu < 1,8 mmol/l (70 mg/dl) nebo o ≥ 50 %, pokud počáteční hodnota byla v rozmezí 1,8–3,5 mmol/l (70–135 mg/dl).	I	C
U pacientů s onemocněním periferních tepen a s diabetem je doporučena přísná kontrola glykemie.	I	C
Protidestičková léčba je doporučena u pacientů se symptomatickým onemocněním periferních tepen.	I	C[b]
U pacientů s onemocněním periferních tepen a s hypertenzí je doporučeno dosahovat cílových hodnot tlaku krve < 140/90 mm Hg.	I	A
ACEI či ARB by měly být léčbou první volby[a] u pacientů s onemocněním periferních tepen a hypertenzí.	IIa	B

ACEI – inhibitory angiotensin konvertujícího enzymu; ARB – blokátory receptoru AT_1 pro angiotensin II (sartany); LDL-C – cholesterol v lipoproteinech o nízké hustotě.
[a] Blokátory kalciových kanálů mohou být volbou u černošské populace.
[b] Nejsou k dispozici důkazy pro všechny části cévního řečiště. Jsou-li k dispozici důkazy, jsou specifická doporučení uvedena v příslušných kapitolách.

5 Antitrombotické léky u onemocnění periferních tepen

Klíčová sdělení

- U všech pacientů se stenózou karotické tepny je indikována protidestičková léčba. Duální protidestičková léčba by měla být podávána alespoň jeden měsíc po stentingu karotické tepny.
- Při ICHDK je indikována protidestičková monoterapii (single antiplatelet therapy, SAPT) u pacientů symptomatických nebo u pacientů po revaskularizaci. Clopidogrel by měl být u ICHDK preferovanou volbou.
- Chronická antikoagulační léčba má být podávána pouze v případě, existuje-li k ní konkomitantní indikace, a případně kombinována se SAPT v období po provedení revaskularizace.

5.1 Antitrombotická léčba u onemocnění karotických tepen

Protidestičková monoterapie

Doživotní léčba kyselinou acetylsalicylovou (ASA) by měla být součástí optimální léčebné strategie (BMT) ke snížení rizika CMP a jiných KV příhod u asymptomatických ne-

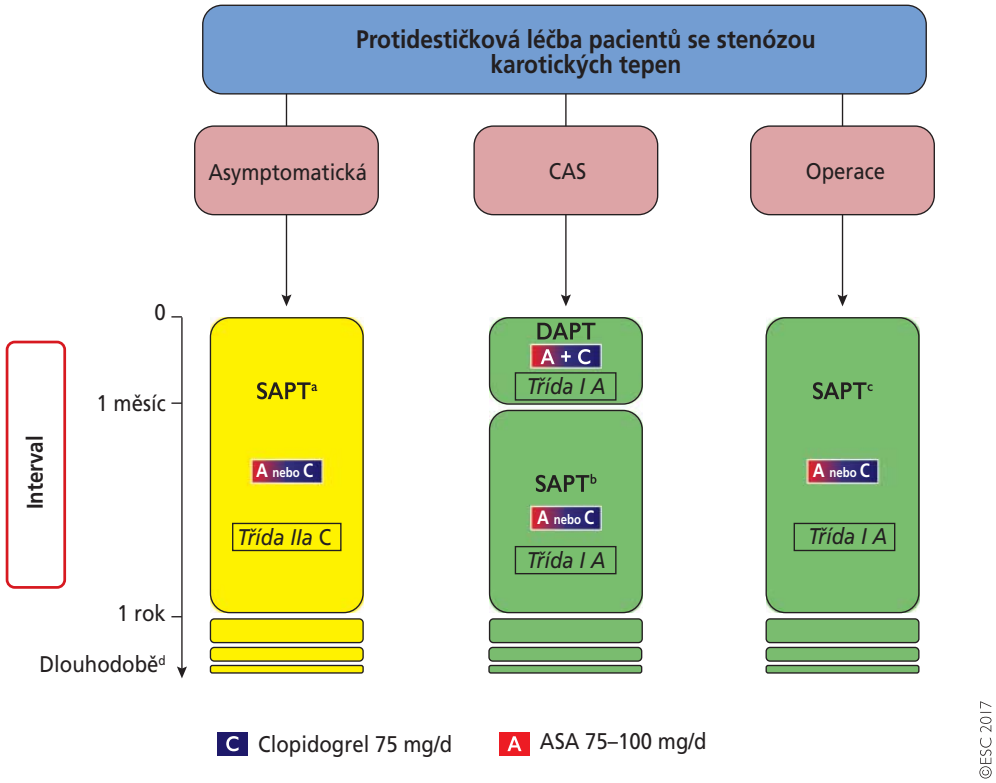

Obr. 1 – Antitrombotická léčba pacientů se stenózou karotických tepen.
CAS – stenting karotické tepny (carotid artery stenting); DAPT – duální protidestičková léčba – kombinace kyseliny acetylsalicylové (ASA) 75–100 mg denně a clopidogrelu 75 mg denně; SAPT – protidestičková monoterapie (single antiplatelet therapy); TIA – transitorní ischemická ataka.
[a] S výjimkou pacientů s velmi vysokým rizikem krvácení.
[b] DAPT může být užita, je-li u pacienta (kromě stentingu karotické tepny) přítomna konkomitantní diagnóza či situace, která je indikací k DAPT, např. akutní koronární syndrom či perkutánní koronární intervence v období před méně než rokem.
[c] V případě nedávné menší („minor") cévní mozkové příhody (CMP) či TIA. Vyšší nasycovací dávka ASA (300 mg) a/nebo clopidogrelu (300/600 mg) je doporučena v akutní fázi CMP/TIA či během CAS.
[d] Pokud je dobře tolerována.

mocných se stenózou karotické tepny nad 50 %. U symptomatických extrakraniálních stenóz karotické tepny je doporučována SAPT. Clopidogrel (75 mg/den) je alternativou u nemocných s aspirinovou intolerancí.

Duální protidestičková léčba (DAPT)
Duální protidestičková léčba může být zvážena během 24 hodin od menší („minor") ischemické CMP či transitorní ischemické ataky (TIA) a lze v ní pokračovat po dobu jednoho měsíce u pacientů léčených konzervativně.

Duální protidestičková léčba je doporučena u nemocných podstupujících stenting karotické tepny (CAS), ale optimální délka užívání DAPT po CAS není známa. Trvání DAPT lze prodloužit na dobu delší než jeden měsíc v případě nedávného IM (tj. před < 12 měsíci) a nízkého rizika krvácení (obr. 1).

5.2 Antitrombotická léčba u ICHDK

Protidestičkové léky jsou užívány k zabránění ztráty končetiny a k celkové prevenci KV onemocnění.

SAPT
U ICHDK v preklinické formě nebyl prokázán prospěch z léčby ASA.

SAPT je indikována pouze u symptomatických nemocných, doporučeno je preferovat clopidogrel.

DAPT
Zatím nejsou k dispozici data jednoznačně prokazující přínos DAPT či trojkombinace antitrombotických léků u pacientů s ICHDK.

Antitrombotická léčba po revaskularizační operaci tepen dolních končetin
Po chirurgické revaskularizaci (protetický či žilní bypass) je většinou užívána SAPT, warfarin může být volbou po bypassu žilním štěpem. K použití nových perorálních antikoagulancií (non-vitamin K antagonist oral anticoagulants, NOAC) zatím není dostatek přesvědčivých dat.

Antitrombotická léčba po endovaskulárních výkonech pro ICHDK
DAPT je doporučována po dobu minimálně jeden měsíc po intervenci, bez ohledu na typ použitého stentu (kovový či lékový). Po stentingu bércových tepen je DAPT často podávána delší dobu, ale žádné specifické důkazy k dispozici nejsou.

Pacienti s ICHDK a současnou ICHS

Koexistence ICHDK u nemocných s ICHS může být argumentem pro prodloužení DAPT po stentingu koronárních tepen či po akutním koronárním syndromu (AKS).

Dlouhodobá léčba ticagrelorem v kombinaci s nízkou dávkou ASA může být zvážena u pacientů s ICHDK a anamnézou předchozího IM (< tři roky).

U pacientů s ICHDK po provedení infraingvinální perkutánní revaskularizace lze prodloužit podávání DAPT na dobu delší než jeden měsíc, pokud mají anamnézu nedávného AKS (< jeden rok) a/nebo perkutánní koronární intervence. Vhodnost dlouhodobého užívání DAPT má být pravidelně posuzována jednou ročně (obr. 2).

5.3 Antitrombotická léčba u pacientů s ICHDK se současnou indikací dlouhodobé perorální antikoagulační terapie

V užívání OAC je vhodné pokračovat, pouze je-li u nemocného přítomna jasná indikace k této léčbě.

Trvání kombinované terapie má být omezeno na dobu nezbytně nutnou (obvykle jeden měsíc) v závislosti na klinické indikaci a krvácivém riziku.

S výjimkou stentingu bércových tepen či komplexní léze s vysokým rizikem trombózy není vhodné užití trojkombinace antitrombotických léků (tj. kombinace DAPT a OAC).

Doporučeno je podávání inhibitoru protonové pumpy.

U pacientů léčených antagonisty vitaminu K má být intenzita OAC pečlivě monitorována s cílovým INR 2,0–2,5 (s výjimkou mechanických chlopenních náhrad v mitrální pozici). U nemocných užívajících NOAC v kombinaci s protidestičkovými léky má být NOAC užito v nejnižší možné dávce, pro niž byla v randomizované klinické studii prokázána účinnost v prevenci CMP (obr. 3).

Doporučení pro antitrombotickou léčbu u pacientů s onemocněním periferních tepen

Doporučení	Třída doporučení	Úroveň důkazů
Onemocnění karotických tepen		
U pacientů se symptomatickou stenózou karotických tepen je doporučeno dlouhodobé podávání SAPT.	I	A
Po CAS je doporučena kombinace DAPT, tj. ASA a clopidogrelu, po dobu minimálně jednoho měsíce po výkonu.	I	B
U pacientů s asymptomatickou stenózou karotické tepny > 50 % by měla být zvážena dlouhodobá protidestičková léčba (obvykle nízká dávka ASA), pokud má pacient nízké riziko krvácení.[a]	IIa	C
ICHDK		
Dlouhodobé podávání SAPT je doporučeno u symptomatických pacientů.	I	A
Dlouhodobé podávání SAPT je doporučeno u všech pacientů, kteří podstoupili revaskularizaci.	I	C
Podávání SAPT je doporučeno po infraingvinálním bypassu.	I	A
U pacientů, u nichž je protidestičková léčba indikována, může být zvážena preference clopidogrelu před ASA.	IIb	B
Léčba antagonisty vitaminu K může být zvážena po infraingvinálním bypassu autologním žilním štěpem.	IIb	B
Kombinace DAPT, tj. ASA a clopidogrelu, po dobu alespoň jednoho měsíce by měla být zvážena po implantaci stentu infraingvinálně.	IIa	C
Kombinace DAPT, tj. ASA a clopidogrelu, může být zvážena po infrapopliteálním bypassu protetickým štěpem.	IIb	B
Protidestičková léčba není rutinně indikována u pacientů s izolovanou[b] asymptomatickou ICHDK vzhledem k nedostatku důkazů o jejím přínosu.	III	A
Antitrombotická léčba u onemocnění periferních tepen při současné indikaci OAC		
U pacientů s onemocněním periferních tepen a FS:		
• OAC je doporučena, pokud je hodnota skóre CHA_2DS_2-VASc ≥ 2.	I	A
• OAC by měla být zvážena u všech ostatních pacientů.	IIa	B
U pacientů s onemocněním periferních tepen při současné indikaci k OAC (např. s FS či mechanickou chlopenní náhradou) by měla být zvážena OAC jako monoterapie.	IIa	B
Po endovaskulární revaskularizaci by mělo být zváženo přidání ASA či clopidogrelu k OAC na dobu minimálně jednoho měsíce, je-li riziko krvácení nízké v porovnání s rizikem okluze stentu/graftu.	IIa	C
Po endovaskulární revaskularizaci by měla být zvážena OAC jako monoterapie, je-li riziko krvácení vysoké v porovnání s rizikem okluze stentu/graftu.	IIa	C
Podávání OAC a SAPT po dobu delší než jeden měsíc může být zváženo u pacientů s vysokým rizikem ischemie či v případě jiné jasné indikace pro dlouhodobou SAPT.	IIb	C

ASA – kyselina acetylsalicylová; CAS – stenting karotické tepny (carotid artery stenting); DAPT – duální protidestičková léčba; FS – fibrilace síní; ICHDK – ischemická choroba dolních končetin; OAC – perorální antikoagulační léčba; SAPT – protidestičková monoterapie (single antiplatelet therapy); skóre CHA_2DS_2-VASc: srdeční selhání (congestive heart failure) (1 bod), hypertenze (1 bod), věk ≥ 75 let (age) (2 body), diabetes mellitus (1 bod), anamnéza předchozí cévní mozkové příhody, transitorní ischemické ataky (stroke or TIA) či embolie do periferní tepny (1 bod), anamnéza předchozího cévního onemocnění (vascular disease history) (1 bod), věk 65–74 let (age) (1 bod), pohlaví (sex category) (1 bod v případě ženského pohlaví).

[a] S výjimkou pacientů s indikací k dlouhodobé OAC.

[b] Bez jiného kardiovaskulárního onemocnění, které by vyžadovalo protidestičkovou léčbu (např. ICHS či jiné multisegmentární postižení tepen).

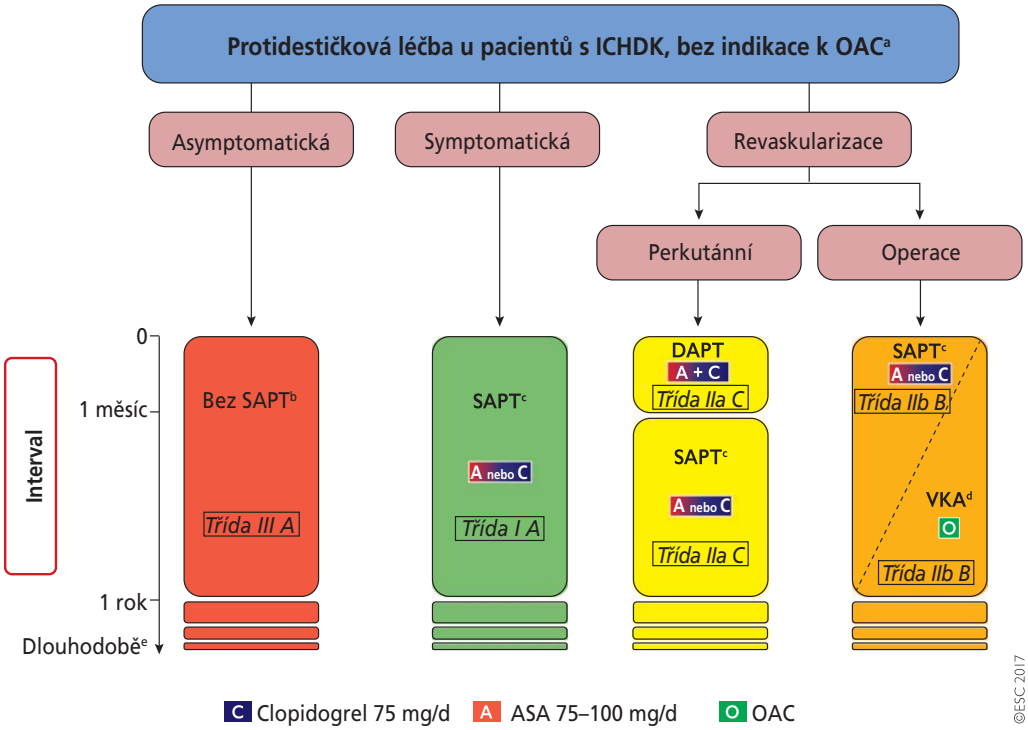

Obr. 2 – Protidestičková léčba u pacientů s ischemickou chorobou dolních končetin (ICHDK). DAPT – duální protidestičková léčba; OAC – perorální antikoagulační léčba; SAPT – protidestičková monoterapie (single antiplatelet therapy); VKA – antagonisté vitaminu K.
[a] Např. konkomitantní fibrilace síní či mechanická chlopenní náhrada.
[b] SAPT by měla být zvážena, pokud je současně přítomno jiné aterosklerotické onemocnění (např. ischemická choroba srdeční).
[c] DAPT může být zvážena u pacientů s nedávným akutním koronárním syndromem a/nebo perkutánní koronární intervencí (v období před méně než jedním rokem), se stentingem poslední průchodné koronární tepny, při vícečetném postižení koronárních tepen u diabetiků s inkompletní revaskularizací.
[d] Důkazy jsou slabé a krvácení je dvojnásobně vyšší než po SAPT.
[e] Pokud je dobře tolerována.

6 Extrakraniální onemocnění karotických a vertebrálních tepen

Klíčová sdělení

- Významná (50–99%) stenóza vnitřní karotické tepny (internal carotid artery, ICA) způsobí mechanismem tromboembolismu 10–15% všech CMP. U většiny těchto symptomatických nemocných má být provedena intervence do 14 dní od vzniku příznaků.
- U asymptomatických pacientů se stenózami karotických tepen je strategie léčby nadále kontroverzní, s ohledem na zlepšující se prognózu při současné optimální léčebné strategii. Nicméně některé podskupiny mohou mít z revaskularizace prospěch.
- Rozhodnutí, zda revaskularizaci provést chirugicky nebo stentingem karotické tepny, je nutno provést individuálně podle výše periprocedurálního rizika CMP u daného nemocného a věku nemocného, s ohledem na zkušenosti pracoviště s daným typem léčby.
- Karotická endarterektomie (CEA) zůstává standardní léčebnou metodou.
- Stenting karotické tepny (CAS) je alternativou CEA, s malým rizikem poranění hlavových nervů a menším rizikem lokálních komplikací. Má přednost u tzv. hostilního krku (např. po radioterapii, restenóze po CEA, vysokém uložení bifurkace společné karotické tepny) nebo při kontralaterální paréze n. recurrens nebo kontralaterálním uzávěru karotické tepny. Součástí intervence je zavedení pomůcek protekce proti intrakraniálním embolizacím. Důležitým faktorem úspěchu je zkušenost intervenčního specialisty.
- Pokud je riziko u symptomatického nemocného vyhodnoceno jako „průměrné operační riziko“, pak CAS je alternativou chirurgické léčby (pokud periprocedurální riziko úmrtí/CMP je < 6 %), u „vysokého operačního rizika“ by měla mít intervenční léčba (CAS) přednost.
- Stenózy vertebrálních tepen jsou obvykle léčeny konzervativně, pokud nedošlo k rekurenci symptomů při optimální farmakoterapii.

6.1 Onemocnění karotických tepen

Definice stenózy: Stenóza karotické tepny je ≥ 50% zúžení průsvitu vnitřní karotické tepny v extrakraniálním úseku, vyhodnocené dle kritérií NASCET (North American Symptomatic Carotid Endarterectomy Trial).
Symptomatická a asymptomatická stenóza: Stenóza karotické tepny je definována jako *„symptomatická“*,

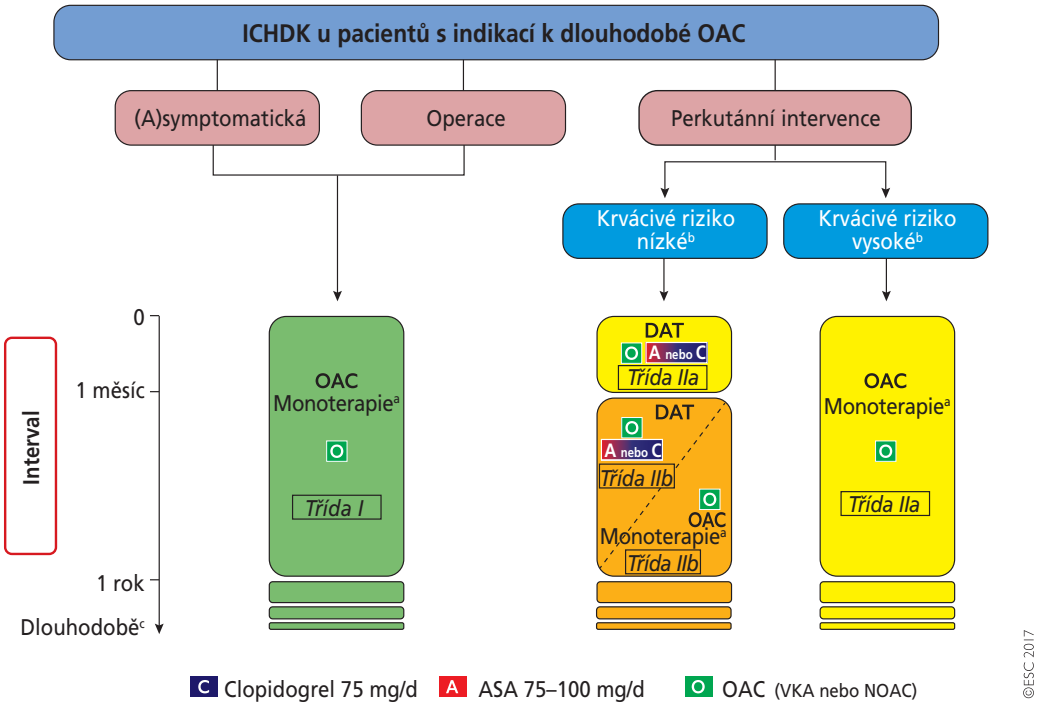

Obr. 3 – Antitrombotická léčba u pacientů s ICHDK s indikací k OAC. ASA – kyselina acetylsalicylová; DAT – duální antitrombotická léčba (dual antithrombotic therapy); ICHDK – ischemická choroba dolních končetin; NOAC – nová perorální antikoagulancia (non-vitamin K antagonist oral anticoagulants); OAC – perorální antikoagulační léčba; VKA – antagonisté vitaminu K.
[a] DAT může být zvážena u pacientů s vysokým rizikem ischemie – např. pacienti s předchozí trombózou ve stentu, s akutní končetinovou ischemií na OAC a pacienti s konkomitantní ischemickou chorobou srdeční (nedávný akutní koronární syndrom, stenting poslední průchodné koronární tepny, vícečetné postižení koronárních tepen u diabetiků s inkompletní revaskularizací).
[b] Ve srovnání s rizikem cévní mozkové příhody/chronické kritické končetinové ischemie v důsledku okluze stentu/graftu.
[c] Pokud je dobře tolerována.

pokud působí neurologické symptomy, a sice *během předcházejících šesti měsíců,* a jako „asymptomatická", pokud jakékoliv symptomy nejsou přítomny nebo se objevily před více než šesti měsíci.
Zobrazení: Duplexní ultrasonografie (DUS) je metodou volby pro zobrazení. Předností CTA/MRA oproti DUS je možnost současného zobrazení oblouku aorty, tepen krku i parenchymu mozku. Zobrazení pomocí magnetické rezonance (MR) je důležité pro stanovení morfologie plátů, může identifikovat „asymptomatické" stenózy s vyšším rizikem CMP. Provedení digitální subtrakční angiografie (DSA) je nezbytné pro provedení CAS, ne pro chirurgickou léčbu.

U nemocných s recentní transitorní ischemickou atakou (TIA) nebo CMP, i při detekci významné stenózy ICA, má být provedena echokardiografie a 24- až 72hodinová monitorace srdečního rytmu pro zachycení eventuálních kardioembolických zdrojů.

Doporučení pro zobrazení extrakraniálních karotických tepen

Doporučení	Třída doporučení	Úroveň důkazů
DUS je zobrazovací metodou první volby, CTA a/nebo MRA zpřesňuje posouzení rozsahu a závažnosti extrakraniálních stenóz.	I	B
Zvažujeme-li CAS: pak DUS není dostatečná a má vždy následovat zobrazení pomocí MRA nebo CTA k posouzení aortálního oblouku, extrakraniálních a intrakraniálních stenóz.	I	B
Zvažujeme-li CEA: po DUS má také následovat MRA nebo CTA (případně expertní DUS)	I	B

CAS – stenting karotické tepny; CEA – karotická endarterektomie; CTA – CT angiografie; DUS – duplexní ultrasonografie; MRA – MR angiografie.

Asymptomatické stenotické postižení karotických tepen

Při určení optimálního postupu u asymptomatických nemocných je zapotřebí vytipovat na základě klinických nebo

Tabulka 4 – Faktory zvyšující riziko vzniku cévní mozkové příhody u nemocných s asymptomatickou stenózou karotické tepny

Klinické	• Kontralaterální TIA/CMP
Zobrazení mozku	• Ipsilaterální němé infarkty
Zobrazení duplexní ultrasonografií	• Progrese stenózy (> 20%) • Spontánní embolizace při transkraniálním dopplerovském vyšetření • Snížená cerebrovaskulární rezerva • Velké aterosklerotické pláty, hypoechogenní, echolucentní
Zobrazení aterosklerotického plátu pomocí MRA	• Hemoragie v plátech • Jádro plátu bohaté na lipidy

CMP – cévní mozková příhoda; MRA – MR angiografie; TIA – transitorní ischemická ataka.

zobrazovacích parametrů podskupinu nemocných, u nichž je vyšší riziko CMP i přes optimálně vedenou farmakoterapii, a u těchto pacientů revaskularizaci indikovat (tabulka 4).

Doporučení pro léčbu asymptomatické (60–99%) stenózy karotických tepen

Doporučení	Třída doporučení	Úroveň důkazů
CEA má být zvážena *u nemocných s „průměrným operačním rizikem“*, pokud jsou vyjádřeny faktory zvyšující riziko vzniku iktu (viz tabulku 4) a pokud perioperační riziko CMP/úmrtí je < 3 % a předpokládaná délka života nemocného činí více než pět let.	IIa	B
CAS má být zvážen *u nemocných s „vysokým operačním rizikem“**, pokud jsou vyjádřeny faktory zvyšující riziko CMP (viz tabulku 4) a pokud perioperační riziko CMP/úmrtí je < 3 %, předpokládaná délka života nemocného činí více než pět let.	IIa	B
CAS může být alternativou CEA i u nemocných *s „průměrným operačním rizikem“*, za stejných ostatních podmínek (perioperační riziko CMP/úmrtí je < 3 %, předpokládaná délka života nemocného činí více než pět let).	IIb	B

CAS – stenting karotické tepny; CEA – endarterektomie karotické tepny; CMP – cévní mozková příhoda.
* *Vysoké operační riziko:* věk nad 80 let, významné postižení srdce nebo plic, kontralaterální okluze karotické tepny, kontralaterální obrna n. recurrens, předchozí operace v krční oblasti nebo radioterapie, restenóza po CEA.

Symptomatické stenotické postižení karotických tepen
Riziko CMP je vysoké v prvních dnech po vzniku TIA. Revaskularizace je většinou prováděna až po 48 hodinách od jejího vzniku, optimálně ale do 14 dnů.

Doporučení pro léčbu symptomatické* (60–99%) stenózy karotických tepen

Doporučení	Třída doporučení	Úroveň důkazů
CEA je doporučena u symptomatických nemocných se 70–99% stenózou při periprocedurálním riziku CMP/úmrtí < 6 %.	I	A
CEA má být zvážena u symptomatických nemocných s 50–69% stenózou při periprocedurálním riziku CMP/úmrtí < 6 %.	IIa	A
CAS má být zvážena, je-li nemocný s 50–99% stenózou považován za vysoce rizikového pro CEA.	IIa	B
CAS může být zvážena jako alternativa CEA i u průměrně rizikových nemocných pro CEA.	IIb	B
Revaskularizaci je doporučeno provést co nejdříve po vzniku symptomů, během 14 dnů.	I	A
Revaskularizace není doporučena u pacientů se stenózou < 50 %.	III	A

CEA – endarterektomie karotické tepny; CMP – cévní mozková příhoda; TIA – transitorní ischemická ataka.
* CMP nebo TIA v posledních šesti měsících

6.2 Onemocnění vertebrálních tepen

Až 20 % ischemických cerebrovaskulárních příhod v zadní mozkové cirkulaci je způsobeno onemocněním vertebrálních tepen.
Zobrazení: CTA/MRA v této oblasti mají vyšší senzitivitu (94 %) a specificitu (95 %) než DUS (70 % senzitivita). Nejběžnější jsou stenózy ostia. Digitální subtrakční angiografii je nutné provést u kandidátů revaskularizace.
Léčba: Asymptomatické nemocné k revaskularizaci neindikujeme, léčbu zvažujeme (výlučně endovaskulárně) pouze u těch pacientů, u nichž dochází k ischemii i při optimální farmakoterapii (protidestičkový lék, statin) (obr. 4).

Doporučení pro léčbu stenóz vertebrálních tepen

Doporučení	Třída doporučení	Úroveň důkazů
Revaskularizace může být zvážena u symptomatických stenóz ≥ 50 %, při rekurenci symptomů i při optimální farmakoterapii.	IIb	B
Revaskularizace asymptomatických stenóz vertebrálních tepen není indikována (bez ohledu na stupeň stenózy).	III	C

7 Ischemická choroba horních končetin

Klíčová sdělení
- Většina lézí tepen je v oblasti brachiocefalického trunku, subklaviálních a axilárních arterií a je aterosklerotické etiologie.
- Vzácně se etiologicky uplatňují arteriitidy, tepenné fibrózy, poškození tepen při syndromu horní hrudní apertury nebo embolické uzávěry.
- Zobrazení stenóz/okluzí se běžně provádí pomocí DUS, CTA nebo MRA.
- Většina nemocných je asymptomatických a jsou léčeni konzervativně (farmakologicky).
- Revaskularizace se provádí pro těžké symptomy (TIA nebo CMP či projevy ischemie končetiny), případně při zjištění proximální stenózy: u dialyzovaných s arteriovenózním shuntem na postižené končetině, u nemocných s indikací k chirurgické koronární revaskularizaci a plánovanému užití vnitřní mammární arterie (nebo také již operovaných s průkazem myokardiální ischemie při hypoperfuzi mammární arterie), případně u bilaterální významné stenózy.
- Endovaskulární nebo chirurgická léčba jsou možností léčby, endovaskulární je preferována.

Diagnóza: DUS při významné stenóze vykazuje vysoké průtokové rychlosti a také reverzi toku v ipsilaterální vertebrální tepně. CT angiografie nebo MR angiografie slouží k přesnějšímu zobrazení. Digitální subtrakční angiografie je prováděna v kombinaci s intervencí. Pozitronová emisní tomografie a CT slouží k průkazu eventuální arteriitidy.

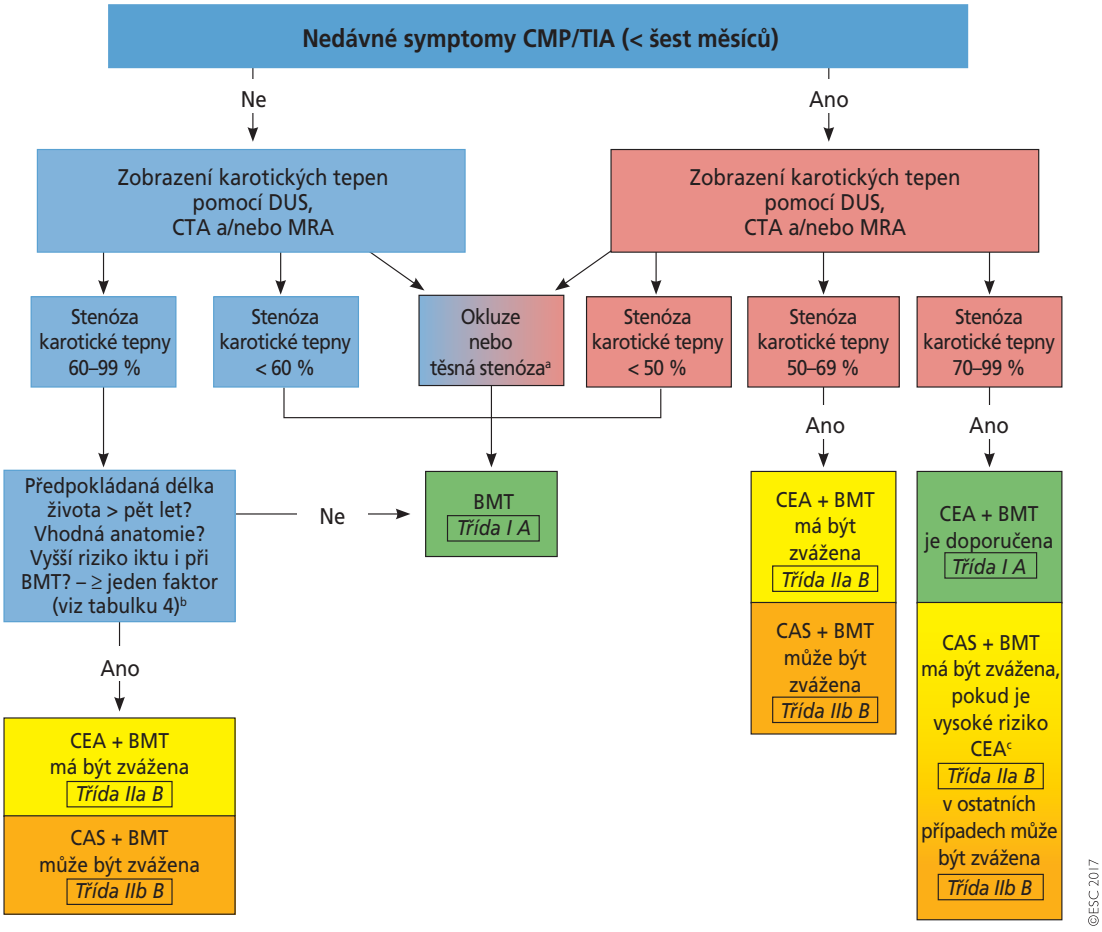

Obr. 4 – Léčba extrakraniálních stenóz karotických tepen.
BMT – optimální léčebná strategie (best medical therapy); CAS – stenting karotické tepny (carotid artery stenting); CEA – endarterektomie karotické tepny; CMP – cévní mozková příhoda; CTA – CT angiografie; MRA – MR angiografie; TIA – transitorní ischemická ataka.
[a] Post-stenotický signál v a. carotis interna svědčící pro vlasovou stenózu.
[b] Viz tabulku 4.
[c] Věk > 80 let, významné postižení srdce nebo plic, kontralaterální okluze karotické tepny, kontralaterální obrna n. recurrens, předchozí operace v krční oblasti nebo radioterapie, restenóza po CEA.

Doporučení pro léčbu stenóz/okluzí subklaviální tepny

Doporučení	Třída doporučení	Úroveň důkazů
U symptomatických nemocných		
Má být zvážena možnost revaskularizace.	IIa	C
Revaskularizace stentingem nebo chirurgicky má být zvážena individuálně podle charakteristiky léze a rizika nemocného.	IIa	C
U asymptomatických nemocných:		
• revaskularizace má být zvážena u proximální stenózy před plánovaným CABG;	IIa	C
• revaskularizace má být zvážena u proximální stenózy nemocného po CABG a při evidenci ischemie myokardu;	IIa	C
• revaskularizace má být zvážena v přítomnosti ipsilaterální arteriovenózní fistule u dialyzovaných;	IIa	C
• revaskularizace může být zvážena při bilaterálním postižení pro možnost přesného měření krevního tlaku.	IIb	C

CABG – aortokoronární bypass.

8 Onemocnění mezenterických tepen

Klíčová sdělení

- Onemocnění mezenterických tepen (akutních i chronických stavů) jsou často nepoznaná a akutní stavy jsou vysoce letální.
- Předpokladem možnosti zjištění stavu je vysoké podezření na toto onemocnění a dobré zobrazení těchto tepen, preferenčně pomocí CTA.
- Endovaskulární přístupy mají být zvažovány pro menší invazivitu přednostně.

- V případě akutní embolické okluze má chirurgická léčba stejné výsledky jako endovaskulární, u trombotické okluze preferujeme endovaskulární přístup.
- U chronických stavů má endovaskulární léčba přednost.

8.1 Akutní mezenterická ischemie

Akutní tromboembolické okluze většinou postihují a. mesenterica superior, ve většině případů jde o embolizace.
Diagnostika: CTA je metodou volby pro zobrazení.

Doporučení pro léčbu akutní mezenterické ischemie		
Doporučení	**Třída doporučení**	**Úroveň důkazů**
Diagnostika		
CTA je metodou volby v případě podezření.	I	C
Stanovení hodnot D-dimerů má být zváženo k vyloučení této diagnózy.	IIa	B
Léčba		
Endovaskulární přístup je preferován u akutní *trombotické* okluze horní mezenterické tepny.	IIa	B
Endovaskulární i chirurgický přístup se zvažuje v léčbě akutní *embolické* okluze horní mezenterické tepny.	IIa	B

CTA – CT angiografie.

8.2 Chronické onemocnění mezenterických tepen

Prevalence stenóz nebo chronických uzávěrů mezenterických tepen, nejčastěji na podkladě aterosklerózy, narůstá s věkem. Častým spolupostižením je aneurysma abdominální aorty a aterosklerotické léze v jiném teritoriu.

Doporučení pro léčbu chronické mezenterické ischemie		
Doporučení	**Třída doporučení**	**Úroveň důkazů**
Diagnostika		
DUS je prvotní metodou volby pro zobrazení tepen při podezření na chronickou mezenterickou ischemii.	I	C
I průkaz významného postižení jediné mezenterické tepny je nepravděpodobnou příčinou obtíží, nutno zvážit jiné příčiny bolesti.	IIa	C
Léčba		
Revaskularizace je doporučena u symptomatické ischemie s postižením více mezenterických tepen.	I	C
Revaskularizace nemá být odkládána za účelem zlepšení nutričního stavu.	III	C

CMI – chronická mezenterická ischemie; DUS – duplexní ultrasonografie.

Diagnostika: DUS je často prvotním zobrazením v centrech se zkušeností, nicméně CTA dává přesnější obraz.
Léčba: U asymptomatických nemocných se revaskularizace neprovádí, v případě symptomů by se naopak revaskularizace neměla odkládat – perkutánní angioplastika se stentingem je metodou volby, chirurgická léčba je možností při jejím selhání.

9 Onemocnění renálních tepen

Klíčová sdělení

- Aterosklerotické postižení renálních tepen je nejobvyklejší příčinou „renovaskulární hypertenze".
- Zobrazení renálních tepen se provádí pomocí DUS, případně CTA nebo MRA.
- U revaskularizace není zcela zřejmý a jasný přínos pro kontrolu krevního tlaku, funkci ledviny a také celkovou prognózu. Proto není rutinní PTA/stenting významné stenózy renální tepny indikován.
- Základem léčby při postižení renálních tepen je antihypertenzní medikace, protidestičková a hypolipidemická léčba.

Onemocnění ledvin na podkladě stenózy je suspektní v přítomnosti průkazu alespon 60% stenózy, nicméně je doporučeno provést funkční zpřesnění. Kromě aterosklerózy může být příčinou fibromuskulární dysplazie nebo arteritis. Nutno ale vyloučit jiné možné příčiny sekundární hypertenze (tabulka 5).

Tabulka 5 – Situace/klinické stavy budící podezření na stenotické postižení renální tepny
Vznik arteriální hypertenze před 30. rokem života
Vznik závažné hypertenze po 55. roku života, ve spojení s chronickým onemocněním ledvin nebo srdečním selháním
Přítomnost arteriální hypertenze a šelestu v oblasti renálních tepen
Rychlé a trvalé zhoršení dříve dobře kontrolované arteriální hypertenze
Rezistentní hypertenze (nedostatečná korekce krevního tlaku minimálně čtyřkombinací léků, včetně diuretika a antagonisty mineralokortikoidních receptorů)
Hypertenzní krize (tj. akutní renální selhání, akutní srdeční selhání, hypertenzní encefalopatie nebo pokročilý stupeň retinopatie)
Nejasná atrofie ledviny, diskrepance v jejich velikosti nebo jinak nevysvětlitelné selhání ledvin
Prchavé plicní edémy

Diagnostika: DUS je metodou první volby – vyhodnocení vrcholové systolické rychlosti má nejlepší senzitivitu i specificitu. CTA a MRA slouží k přesnějšímu zobrazení. DSA zůstává zlatým standardem, ke zpřesnění významnosti léze může být doplněno měřením tlakového gradientu.
Revaskularizace významné stenózy má být zvažována v těchto specifických situacích:
- *v přítomnosti fibromuskulární dysplazie* a při současných známkách ischemie ledviny;

- *při akutním oligo-anurickém renálním selhání,* zejména s oboustranným postižením a bez známek atrofie ledviny;
- *v přítomnosti recidivujících plicních edémů nebo srdečního selhání,* zejména při zachované systolické funkci.

Doporučení pro léčbu ischemického postižení ledvin

Doporučení	Třída doporučení	Úroveň důkazů
Medikace		
ACEI/sartany jsou doporučeny jako prvotní léčba hypertenze při unilaterální stenóze renální tepny.	I	B
Blokátory kalciových kanálů, beta-blokátory a diuretika jsou také léčebnou možností.	I	C
ACEI/ARB mohou být uvážlivě podány i při bilaterální významné stenóze renálních tepen a při lézi jediné funkční ledviny, při pečlivém monitoringu a jsou-li dobře tolerovány.	IIb	B
Revaskularizace		
Rutinní revaskularizace významné stenózy renální tepny na bázi **aterosklerózy** není doporučena.	III	A
PTA/stenting má být zvážen u **fibromuskulární dysplazie** v přítomnosti hypertenze a/nebo známek renální insuficience.	IIa	B
PTA/stenting může být zvážen u některých nemocných s významnou stenózou a jinak nevysvětlitelnými rekurencemi městnavého srdečního selhání nebo plicních edémů.	IIb	C
Chirurgická revaskularizace má být zvážena v případě jasné indikace k revaskularizaci u některých nemocných (složitá anatomie, současná rekonstrukce aorty nebo po selhání endovaskulární léčby).	IIa	B

ACEI – inhibitory angiotensin konvertujícího enzymu; ARB – blokátory receptoru AT_1 pro angiotensin II.

10 Ischemická choroba dolních končetin

Klíčová sdělení

- Většina pacientů s ICHDK je asymptomatická. Klinické příznaky mohou být pestré.
- I asymptomatičtí pacienti s ICHDK mají vysoké riziko KV příhod.
- Antitrombotická terapie je indikována u pacientů se symptomatickou ICHDK.
- Zhodnocení ABI je doporučeno jako první vyšetření pro screening a diagnostiku ICHDK. DUS je první zobrazovací metodou.
- Data získaná ze zobrazovacích metod by vždy měla být hodnocena spolu se symptomy a s vyšetřením periferní hemodynamiky.
- U pacientů s intermitentní klaudikací je základem terapie KV prevence a trénink chůze. Pokud je běžná denní aktivita výrazně omezena, může být řešením revaskularizace, spolu se zátěží chůzí.
- Chronická kritická končetinová ischemie (chronic limb-threatening ischaemia, CLTI) představuje klinický obraz ohrožené viability končetiny v důsledku vícečetných faktorů.
- Akutní končetinová ischemie s neurologickým deficitem vyžaduje urgentní revaskularizaci.

10.1 Klinický obraz a vývoj onemocnění

Ischemická chroba dolních končetin může mít rozličné projevy. Většina pacientů je asymptomatických. Onemocnění je někdy diagnostikováno jen podle chybějících periferních pulsací či poklesu ABI. Cílené vyšetření schopnosti chůze dále zpřesní klasifikaci této podskupiny pacientů. Intermitentní klaudikace (intermittent claudication, IC) je typickým projevem onemocnění, ovšem časté jsou i atypické symptomy.

Část pacientů může trpět těžkou ischemií bez typických projevů v důsledku jejich neschopnosti chůze dostatečné pro vznik bolesti (např. u srdečního selhání či kloubního onemocnění) a/nebo pro sníženou citlivost na bolest (např. u diabetické neuropatie). Tato podskupina s maskovanou ICHDK má také vysoké riziko progrese onemocnění. Přirozený průběh onemocnění pacientů s IC je spojen s nárůstem kumulované pětileté KV morbidity na 13 % vůči 5 % v referenční populaci. V pětiletém horizontu dospěje 21 % z těchto pacientů do chronické kritické končetinové ischemie (CLTI). Z nich pak 4–27 % dospěje k amputaci (tabulka 6).

Tabulka 6 – Klinická stadia ICHDK

Fontainova klasifikace				Rutherfordova klasifikace		
Stadium		Klinický obraz		Stadium	Kategorie	Klinický obraz
I		Asymptomatické stadium	↔	0	0	Asymptomatické stadium
II	IIa	Nelimitující klaudikace (> 200 m)	↔	I	1	Mírné klaudikace
				I	2	Středně těžké klaudikace
	IIb	Limitující klaudikace (< 200 m)		I	3	Limitující klaudikace
III		Ischemická klidová bolest	↔	II	4	Ischemická klidová bolest
IV		Ulcerace nebo gangréna	↔	III	5	Malá ztráta tkáně
				III	6	Velká ztráta tkáně

10.2 Diagnostické testy

Index kotník-paže (ankle-brachial index, ABI)
Index kotník-paže je prvním přístrojovým vyšetřením po fyzikálním vyšetření. Hodnota ABI < 0,90 má vysokou senzitivitu i specificitu pro diagnostiku ICHDK. Senzitivita ABI je v důsledku mediokalcinózy omezena u diabetiků a u terminální fáze CKD, většinou s hodnotou ABI > 1,40. V takové situaci je třeba dalších vyšetření, jako je prstcový tlak a jeho index prst-paže (toe-brachial index, TBI). U pacientů s hraničním ABI (0,90–1,0) je potřeba dalších vyšetření pro určení diagnózy. Při suspekci na ICHDK nemůže normální ABI (> 0,90) definitivně vyloučit diagnózu. Je potřeba doplnit pozátěžové ABI a/nebo DUS.

Doporučení pro měření indexu kotník-paže (ABI)

Doporučení	Třída doporučení	Úroveň důkazů
Měření ABI je indikováno jako první neinvazivní test pro screening a diagnostiku ICHDK.	I	C
V případě nekompresibilních kotníkových arterií nebo ABI > 1,40 jsou doporučeny další metody, jako je stanovení indexu prst-paže, analýza dopplerovských křivek nebo některé pletysmografické metody.	I	C

ABI – index kotník-paže; ICHDK – ischemická choroba dolních končetin.

Test na běhátku (treadmill test)
Tento test je používán pro objektivní posouzení funkční kapacity a stanovení maximální vzdálenosti chůze (maximum walking distance, MWD) a k odmaskování oligosymptomatických stenóz. Pokles kotníkového tlaku > 30 mm Hg nebo pokles pozátěžového ABI o > 20 % je diagnostický pro ICHDK.

Ultrazvukové vyšetření
Duplexní ultrasonografie je zobrazovací metodou první volby. Poskytuje informace o arteriální anatomii a hemodynamice a v kombinaci s ABI má vysokou senzitivitu i specificitu v detekci stenóz.

CT angiografie
CTA má velmi vysokou senzitivitu a specificitu v detekci aortoiliackých a femoropopliteálních stenóz. Hlavní výhodou je vizualizace kalcifikací, stentů, bypassů a aneurysmat. Limitem metody je zobrazení rozsáhlých kalcifikací.

MR angiografie
Senzitivita a specificita MRA je 95 % v diagnostice segmentárních stenóz a okluzí. MR angiografie má tendenci přeceňovat rozsah stenózy a nedokáže zobrazit kalcifikace. Také zobrazení stentů je špatné. MR angiografie je vhodnější než DUS a CTA pro diagnostiku postižení tibiálních arterií.

Digitální subtrakční angiografie
Digitální subtrakční angiografie je prováděna při periferních perkutánních intervencích nebo před rozhodnutím o indikaci distálního bypassu. Vyniká v zobrazení podkolenních tepen, periferního bércového a pedálního řečiště, především u pacientů s CLTI.

Doporučení pro použití zobrazovacích metod u pacientů s ICHDK

Doporučení	Třída doporučení	Úroveň důkazů
DUS je indikována jako první zobrazovací metoda k potvrzení rozsahu ICHDK.	I	C
DUS a/nebo CTA a/nebo MRA jsou indikovány k upřesnění anatomických poměrů u ICHDK a pro další rozhodování o optimální revaskularizační strategii.	I	C
Před rozhodnutím o terapii musejí vždy být data ze zobrazovacích metod analyzována v korelaci se symptomy pacienta a s výsledky hemodynamických testů.	I	C
Mělo by být zvažováno provádění screeningu AAA pomocí DUS.	IIa	C

AAA – aneurysma abdominální aorty; CTA – CT angiografie; DUS – duplexní ultrasonografie; ICHDK – ischemická choroba dolních končetin; MRA – MR angiografie.

10.3 Farmakoterapie u ICHDK

Základem péče o pacienty s IC je KV prevence, snaha o odnaučení kouření a zátěžová terapie – intervalový trénink chůze (exercise therapy, ExT). V případě výrazně omezených běžných denních aktivit by měla být zvažována revaskularizace. Antitrombotická terapie je indikována jen u symptomatických pacientů. Statiny výrazně zlepšují KV prognózu pacientů s IC nebo CLTI, zároveň signifikantně zlepšují intervaly bezbolestné a maximální chůze. V terapii hypertenze mohou být preferovány blokátory kalciových kanálů pro jejich pozitivní vliv na IC. Vliv ACEI a ARB na klaudikace je nejasný. Beta-blokátory (nebivolol, metoprolol) jsou indikovány a bezpečné u pacientů s klaudikacemi, aniž by negativně ovlivnily IC. U ostatních farmak (cilostazol, prostaglandiny a jiné) je jen omezená evidence jejich účinnosti na IC.

10.4 Terapie intermitentních klaudikací

Terapie cvičením – intervalový trénink chůze
U pacientů s IC je ExT efektivní a zlepšuje symptomy i kvalitu života, vede k prodloužení MWD, nevede však k vzestupu ABI. Není jasné, zda tato terapie snižuje četnost KV příhod či prodlužuje délku života. Cvičení pod odborným dozorem je účinnější než samostatně prováděné.

Revaskularizace pro IC
Endovaskulární i chirurgická terapie jsou účinné ve zlepšení symptomů, MWD i kvality života. Tyto procedury mají omezenou životnost a mohou být spojeny s vyšší morbiditou i mortalitou. Měly by být tedy vyhrazeny pro pacienty, kteří nereagují dostatečně na ExT, nebo pro situace, kdy projevy onemocnění významně ovlivňují běžné denní

Doporučení pro léčbu pacientů s intermitentní klaudikací		
Doporučení	**Třída doporučení**	**Úroveň důkazů**
Základem léčby jsou statiny, indikované i ke zlepšení intermitentní klaudikace.	I	A
U pacientů s intermitentní klaudikací:		
• je doporučena zátěžová terapie pod dohledem;	I	A
• zátěžová terapie bez dohledu je doporučena tehdy, pokud dozorovaná alternativa není realizovatelná.	I	C
V případě, že běžné denní aktivity jsou omezeny i přes adekvátní terapii cvičením, by měla být zvažována revaskularizace.	IIa	C
V případě, že běžné denní aktivity jsou závažně omezeny, měla by být zvažována revaskularizace spolu s terapií cvičením.	IIa	B

Doporučení pro revaskularizaci aortoiliackých okluzivních lézí[a]		
Doporučení	**Třída doporučení**	**Úroveň důkazů**
Endovaskulární terapie jako metoda první volby je doporučena pro krátké (< 5 cm) léze.	I	C
U pacientů s aortoiliackou okluzí, způsobilých k chirurgickému řešení, by měl být zvažován aorto-(bi)femorální bypass.	IIa	B
U pacientů s dlouhými a/nebo oboustrannými lézemi a závažnými přidruženými onemocněními by měla být primárně zvažována endovaskulární terapie.	IIa	B
Primárně endovaskulární terapie může být zvážena pro aortoiliacké okluzivní léze, pokud je tato terapie prováděna zkušeným týmem a pokud tento přístup nelimituje případné následné chirurgické řešení.	IIb	B
Chirurgické řešení může být zvažováno u pacientů v dobré kondici, pokud významné postižení aorty přesahuje až k renálním arteriím.	IIa	C
V případě ileofemorálních okluzivních lézí by měla být zvažována hybridní procedura, kombinující stenting iliackého segmentu a femorální endarterektomii nebo bypass.	IIa	C
Extra-anatomický bypass může být indikován u pacientů bez jiných alternativ revaskularizace.	IIb	C

[a] Tato doporučení platí pro pacienty s intermitentní klaudikací a závažnou chronickou končetinovou ischemií.

Doporučení pro revaskularizaci femoropopliteálních okluzivních lézí[a]		
Doporučení	**Třída doporučení**	**Úroveň důkazů**
Primárně endovaskulární strategie je doporučena u krátkých lézí (< 25 cm).	I	C
Primární implantace stentu by měla být zvažována u krátkých lézí (< 25 cm).	IIa	A
Použití lékem potahovaných balonků může být zvažováno u krátkých lézí (< 25 cm).	IIb	A
Použití lékem potahovaných stentů může být zvažováno u krátkých lézí (< 25 cm).	IIb	B
Použití lékem potahovaných balonků může být zvažováno v terapii restenózy ve stentu.	IIb	B
U pacientů bez vysokého rizika chirurgického řešení je indikován bypass pro dlouhé léze a. femoralis superficialis (≥ 25 cm), pokud je dostupná autologní žíla a předpokládaná délka života je delší než dva roky.	I	B
Autologní vena saphena je volbou pro femoropopliteální bypass.	I	A
Při indikaci nadkolenního bypassu je indikováno použití protetického bypassu, pokud není dostupná autologní vena saphena.	IIa	A
U pacientů nevhodných pro chirurgické řešení, s dlouhou (≥ 25 cm) femoropopliteální lézí, může být zvažována endovaskulární terapie.	IIb	C

[a] Tato doporučení platí pro pacienty s intermitentní klaudikací a závažnou chronickou končetinovou ischemií.

aktivity. Ve srovnání s endovaskulární terapií je chirurgický přístup spojen s delší hospitalizací a vyšší četností komplikací, ale vede k dlouhodobější průchodnosti revaskularizace.

Izolované aortoiliacké stenózy jsou běžnou příčinou IC. Endovaskulární terapie krátkých stenóz iliackých tepen (< 5 cm) dosahuje dlouhodobé průchodnosti > 90 % v intervalu nad pět let. V případě ileofemorálních lézí je indikována hybridní procedura. Běžný je femorální bypass nebo endarterektomie v kombinaci s endovaskulární terapií iliackých arterií.

Femoropopliteální léze jsou časté u klaudikantů. Při dostatečném průtoku přes a. profunda femoris většinou není

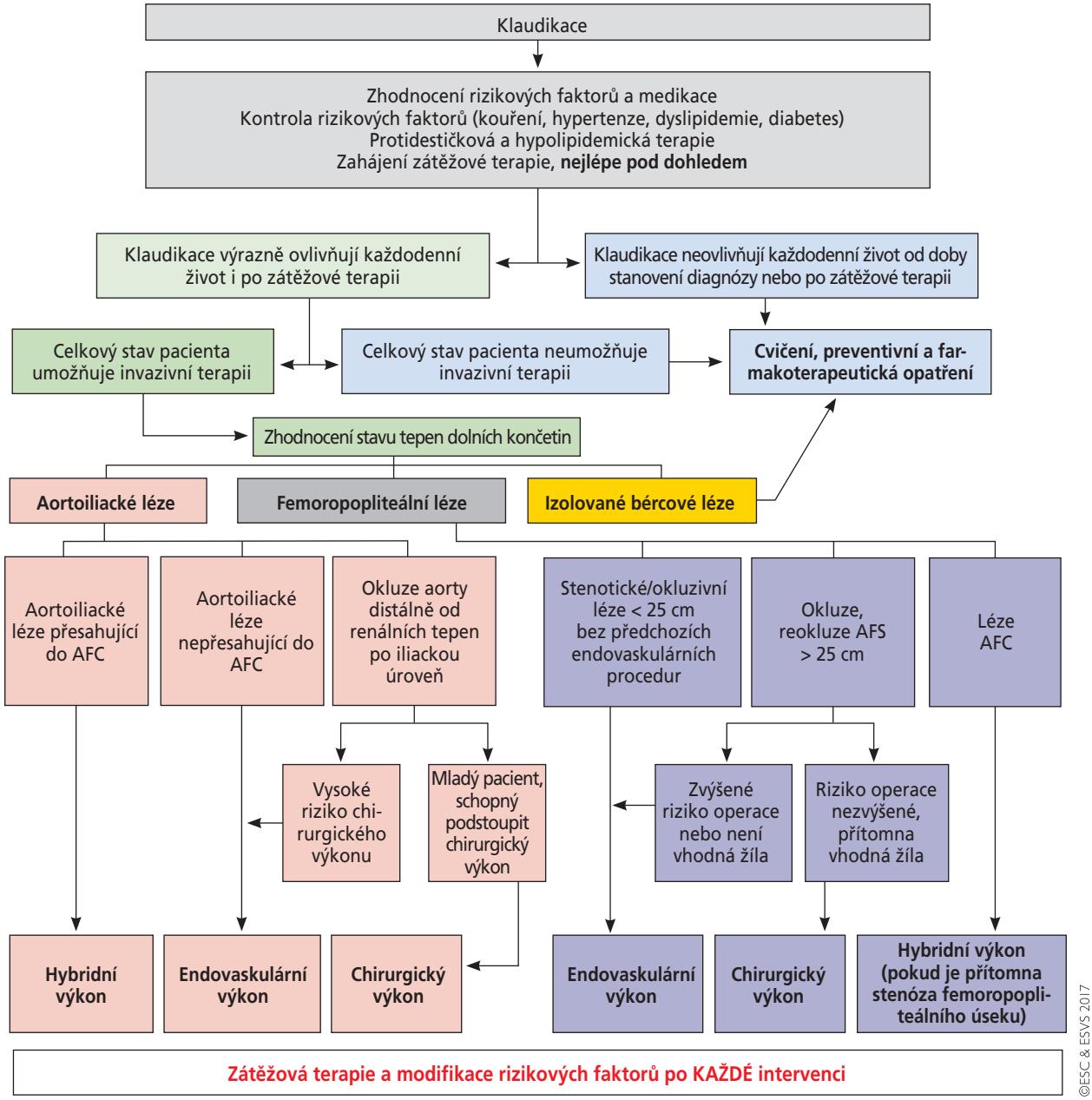

Obr. 5 – Léčba pacientů s intermitentní klaudikací[a]. AFC – arteria femoralis communis; AFS – arteria femoralis superficialis.
[a] V korelaci s ischemickou chorobou dolních končetin (ICHDK).

intervence nutná a postačí ExT. Při nutnosti revaskularizace je endovaskulární přístup metodou volby u lézí < 25 cm. U delších okluzí a stenóz je lepší dlouhodobé průchodnosti dosaženo bypassem (obr. 5).

10.5 Chronická kritická končetinová ischemie

Chronická kritická končetinová ischemie (CLTI) představuje komplexní klinický obraz končetiny s ohroženou viabilitou v důsledku vícečetných faktorů. Tato nová klinická jednotka je definována přítomností ischemické klidové bolesti, s případnou ztrátou tkáně (ulcerace, gangréna) nebo infekcí. Kombinace těchto faktorů určuje riziko amputace. Na rozdíl od původní limitované definice kritické končetinové ischemie (CLI) tedy není těžká ischemie jediným rizikovým faktorem. Při rostoucí incidenci diabetu je častá i neuroischemická etiologie.

Časná identifikace ztráty tkáně a případné infekce spolu s následným odesláním k vaskulárnímu specialistovi jsou nutné pro záchranu končetiny. Revaskularizace je indikována vždy, pokud je proveditelná.

Primární četnost amputací u pacientů nezpůsobilých k revaskularizaci je vysoká (20–25 %). Chronická kritická končetinová ischemie je indikátorem generalizované závažné aterosklerózy s trojnásobně vyšším rizikem IM, CMP a úmrtí z kardiovaskulárních příčin ve srovnání s pacienty s IC. Nový klasifikační systém (WIfI) umožňuje iniciální zhodnocení všech pacientů s ischemickou klidovou bolestí nebo s defekty (tabulka 7, obr. 6).

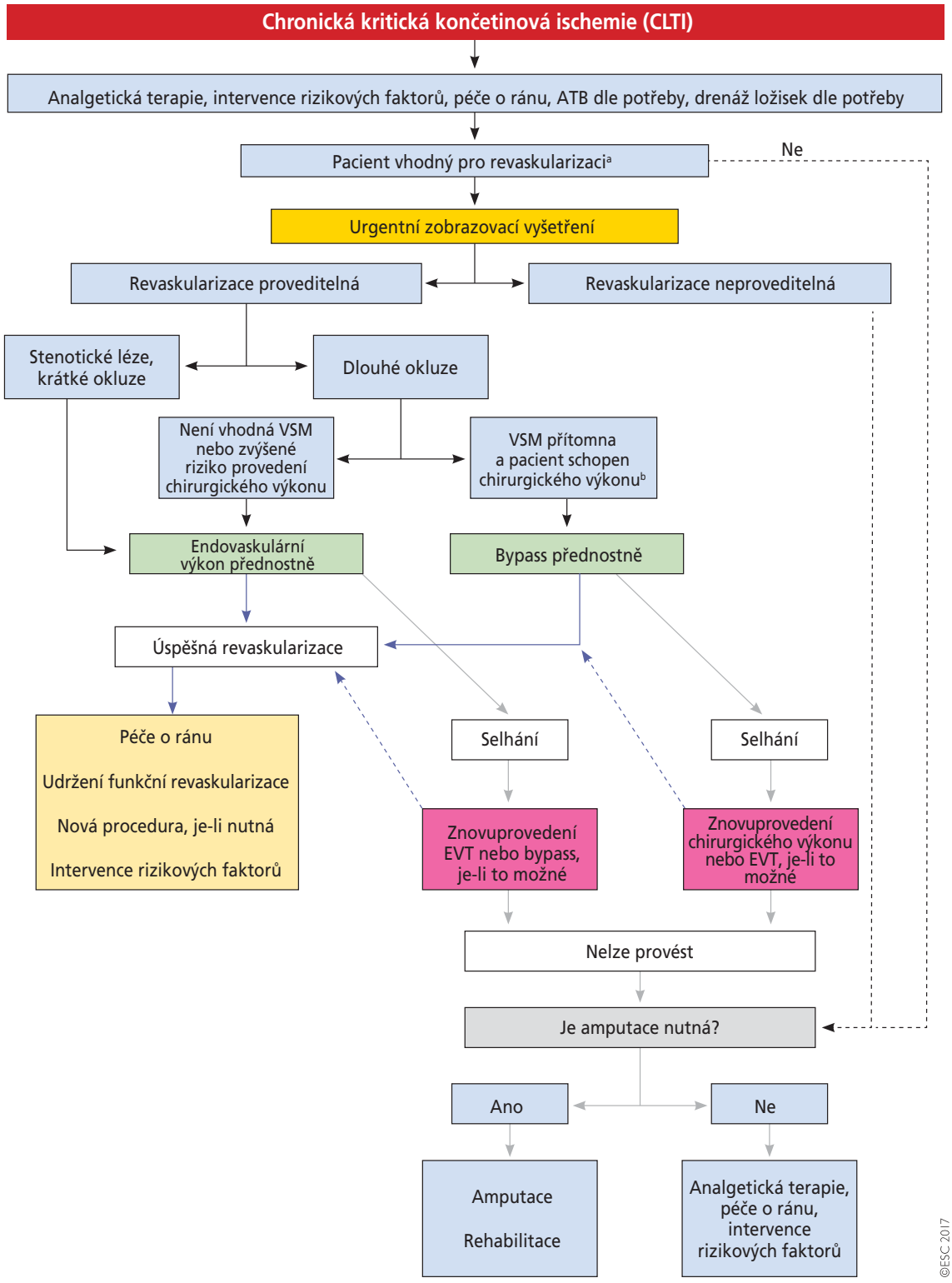

Obr. 6 – Terapie pacientů s chronickou kritickou končetinovou ischemií. EVT – endovaskulární terapie; VSM – vena saphena magna.
[a] U pacientů upoutaných na lůžko, trpících demencí či výrazně oslabených nemocných může být primárně zvažována amputace.
[b] Při nepřítomnosti kontraindikací pro chirurgické řešení a dostatečném cíli a výtokovém traktu pro anastomózu.

Tabulka 7 – Stanovení rizika amputace: klasifikace WIfI (detaily viz Mills et al.)

Komponenta	Skóre	Popis		
W rána (wound)	0	Bez ulcerací (ischemická klidová bolest)		
	1	Malá povrchová ulcerace distálního bérce nebo nohy bez gangrény		
	2	Hlubší ulcerace s odhalenou kostí, kloubem nebo šlachou ± gangrenózní změny omezené na prstce		
	3	Extenzivní hluboká ulcerace, ulcerace paty v celé hloubce ± zasažení calcaneu ± extenzivní gangréna		
I ischemie (ischaemia)		ABI	Kotníkový tlak (mm Hg)	Prstcový tlak nebo $TcPO_2$
	0	≥ 0,80	> 100	≥ 60
	1	0,60–0,79	70–100	40–59
	2	0,40–0,59	50–70	30–39
	3	< 0,40	< 50	< 30
fI infekce nohy (foot infection)	0	Bez symptomů či známek infekce		
	1	Lokální infekce zasahující jenom kůži a podkožní tkáň		
	2	Lokální infekce zasahující tkáně hlubší než kůže a podkoží		
	3	Systémová zánětlivá reakce		

ABI – index kotník-paže; $TcPO_2$ – transkutánní tenze kyslíku (transcutaneous oxygen pressure).

Interpretace klasifikace WIfI

Odhadované riziko amputace do jednoho roku pro každou kombinaci																
	Ischemie – 0				Ischemie – 1				Ischemie – 2				Ischemie – 3			
W-0	VL	VL	L	M	VL	L	M	H	L	L	M	M	L	M	M	H
W-1	VL	VL	L	M	VL	L	M	H	L	M	H	H	M	M	H	H
W-2	L	L	M	H	M	M	H	H	M	H	H	H	H	H	H	H
W-3	M	M	H	H	H	H	H	H	H	H	H	H	H	H	H	H
	fI-0	fI-1	fI-2	fI-3	fI-0	fI-1	fI-2	fI-3	fI-0	fI-1	fI-2	fI-3	fI-0	fI-1	fI-2	fI-3

fI – infekce nohy (foot infection); H – vysoké riziko (high risk); L – nízké riziko (low risk); M – střední riziko (moderate risk); VL – velmi nízké riziko (very low risk); W – rána (wound).

Terapie pacientů s CLTI

U všech pacientů je nutná modifikace rizikových faktorů. Důležitá je zejména úprava glycidového metabolismu. Velmi vhodná je adekvátní péče o defekt, terapie přidružených infekcí a analgetická léčba. Revaskularizace by měla být provedena co nejdříve. Mezi endovaskulární a chirurgickou terapií není z hlediska dvouletého rizika následné amputace rozdíl. Při zvýšeném riziku chirurgického řešení nebo nedostupné vhodné autologní žíle je preferován endovaskulární přístup.

Amputace

V případě CLTI je často nutná malá amputace k odstranění nekrotických tkání, nejlépe po předchozí revaskulari-

Doporučení pro revaskularizaci infrapopliteálních okluzivních lézí

Doporučení	Třída doporučení	Úroveň důkazů
V případě CLTI je pro záchranu končetiny indikována infrapopliteální revaskularizace.	I	C
Pro revaskularizaci infrapopliteálních arterií:		
• bypass s použitím velké safény	I	A
• endovaskulární terapie	IIa	B

CLTI – chronická kritická končetinová ischemie.

Doporučení pro léčbu chronické kritické končetinové ischemie (CLTI)

Doporučení	Třída doporučení	Úroveň důkazů
Časná identifikace ztráty tkáně a případné infekce spolu s následným odesláním k vaskulárnímu specialistovi jsou nutné pro záchranu končetiny.	I	C
U pacientů s CLTI je indikováno stanovení rizika amputace.	I	C
U diabetiků s CLTI je doporučena optimální kontrola glykemie.	I	C
Revaskularizace pro záchranu končetiny je indikována vždy, pokud je uskutečnitelná.	I	B
U pacientů s CLTI a podkolenními lézemi by měla být provedena angiografie před revaskularizací, ke zhodnocení periferního tepenného řečiště (zobrazení tepen nohy).	IIa	C
U pacientů s CLTI není indikována terapie kmenovými buňkami či genová terapie.	III	B

CLTI – chronická kritická končetinová ischemie.

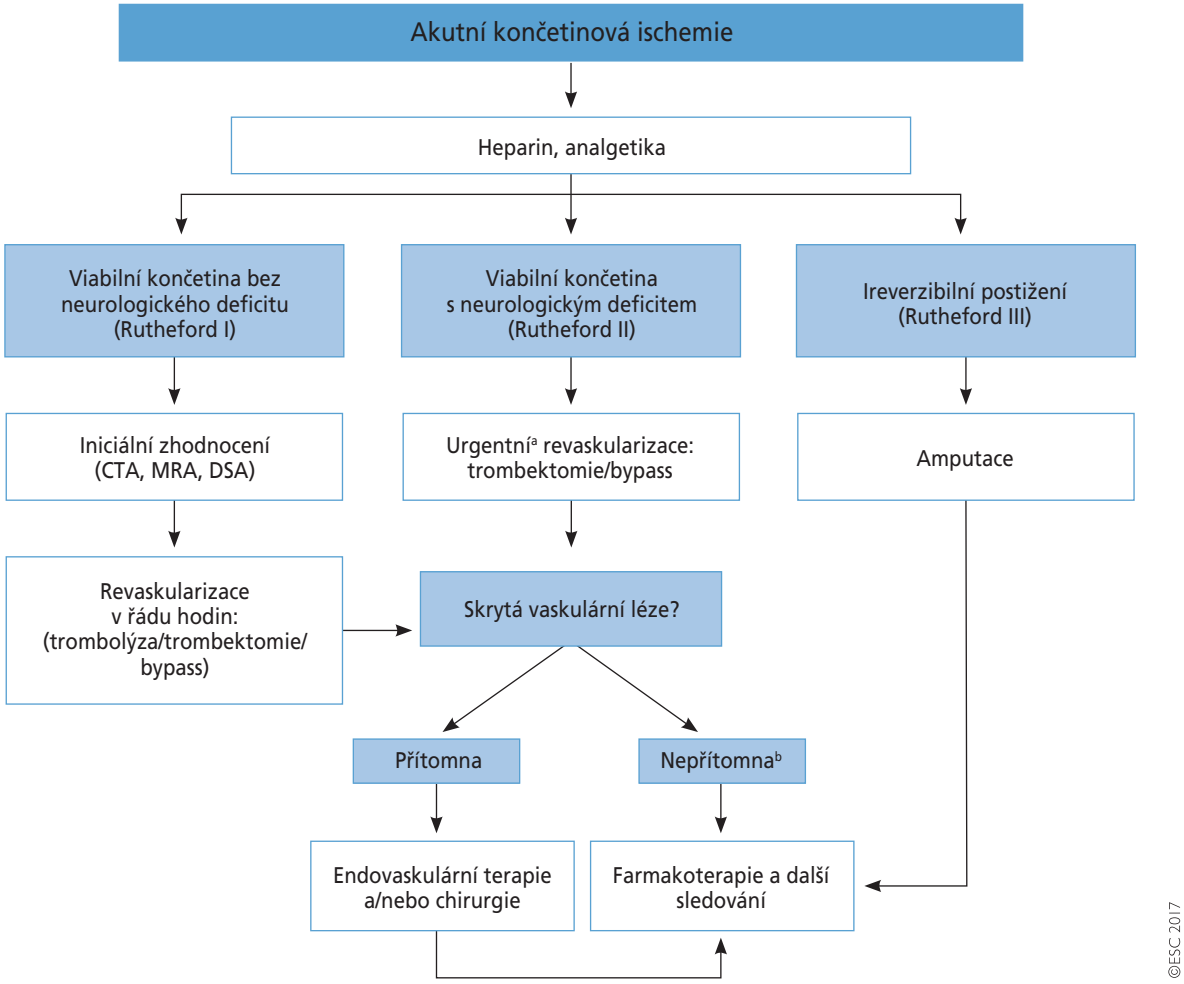

Obr. 7 – Terapie akutní končetinové ischemie. CTA – CT angiografie; DSA – digitální subtrakční angiografie; DUS – duplexní ultrasonografie; MRA – MR angiografie.
[a] Zobrazovací metody by neměly oddálit revaskularizaci.
[b] Specifický přístup dle etiologie nutný (kardiální, aorta).

zaci. U pacientů s rozsáhlou nekrózou nebo infikovanou gangrénou a se závažnými komorbiditami je lépe provést velkou amputaci k zabránění celkových komplikací.

10.6 Akutní končetinová ischemie

Akutní končetinová ischemie je způsobena náhlým poklesem perfuze končetiny v důsledku progrese arteriálního onemocnění, kardiální embolizace, aortální disekce nebo embolizace, trombózy tepenné náhrady a jiných onemocnění. Životnost končetiny je ohrožena. Je nutná časná terapie, zejména pokud je přítomen neurologický deficit. Volba zobrazovací metody by neměla prodlužovat čas do revaskularizace. Je možno volit různé revaskularizační postupy, přičemž je preferována endovaskulární terapie (obr. 7).

Doporučení pro léčbu pacientů s akutní končetinovou ischemií		
Doporučení	**Třída doporučení**	**Úroveň důkazů**
V případě neurologického defektu je indikována urgentní revaskularizace.[a]	I	C
Při absenci neurologického defektu je indikována revaskularizace v řádu hodin, dle výsledku provedeného zobrazovacího vyšetření.	I	C
Heparin a analgetika jsou indikovány ihned, jakmile je to možné.	I	C

[a] V této situaci nesmějí zobrazovací metody oddálit intervenci.

11 Vícečetné arteriální postižení

Klíčová sdělení

- O vícečetném arteriálním postižení mluvíme, pokud jsou aterosklerotické, klinicky významné léze jsou alespoň ve dvou vaskulárních teritoriích.
- U asymptomatických nemocných není rutinní screening event. postižení různých cévních povodí indikován.
- U nemocných se symptomatickým onemocněním periferních tepen (ICHDK) pátráme po jiné lokalizaci na základě klinického vyšetření (zjištěním symptomů, fyzikálním vyšetřením).

- U nemocných s indikací k chirurgické revaskularizaci myokardu pro ICHS a při současném zjištění významných lézí karotických tepen je profylaktická revaskularizace jednoznačně indikována jen u symptomatických nemocných (u karotických tepen), u asymptomatických se zvažuje individuálně.
- U asymptomatických nemocných, u nichž je revaskularizace karotické tepny indikována, by měla být zvážena diagnostika možné konkomitantní ICHS.
- Léčebná strategie má být vždy diskutována v multidisciplinárním týmu s přednostním řešením symptomatické oblasti.

a) Onemocnění karotických tepen a současná ischemická choroba srdeční (ICHS):

Kdy nemocným před plánovaným CABG vyšetřovat ultrasonografií karotické tepny?

DUS před plánovanou chirurgickou revaskularizací myokardu (CABG) je *indikována u nemocných s TIA/CMP v posledních* šesti měsících. U asymptomatických nemocných, zejména před urgentním CABG, není provedení DUS nutnou podmínkou výkonu.

Ultrasonografii karotických tepen se *i u asymptomatických jedinců spíše doporučuje* provést v těchto případech: věk nad 70 let, anamnéza cerebrovaskulárního onemocnění, přítomnost šelestu, ICHS s postižením více tepen při současné ICHDK.

Doporučení pro léčbu stenózy karotických tepen u nemocných s indikací k CABG

Doporučení	Třída doporučení	Úroveň důkazů
Nemocní s pozitivní anamnézou TIA/CMP v posledních šesti měsících		
• Revaskularizace karotických tepen má být zvažována při 50–99% stenóze tepny. • CEA má být zvažována přednostně.	IIa	B
• Revaskularizace není doporučena u stenóz < 50 %.	III	C
Neurologicky asymptomatičtí nemocní		
• Rutinní profylaktická revaskularizace při 70–99% stenóze není doporučena.	III	B
• Revaskularizace může být zvážena při bilaterální významné 70–99% stenóze nebo 70–99% stenóze a kontralaterální okluzi.	IIb	B
• Revaskularizace může být zvážena u nemocných se 70–99% stenózou v přítomnosti jednoho a více faktorů zvyšujících riziko ipsilaterální CMP – viz tabulku 4.	IIb	C

CMP – cévní mozková příhoda; CEA – endarterektomie karotické tepny; TIA – transitorní ischemická ataka.

Zjištění významné stenózy karotické tepny v přítomnosti současné ICHS vyžaduje stanovení závažnosti obou postižení a následné řešení těžšího nálezu z obou. Revaskularizace karotické tepny by měla být provedena jako první pouze v případě „nestabilních" neurologických symptomů; asymptomatická stenóza karotické tepny vždy až po revaskularizaci myokardu.

Doporučení, kdy provést screening přítomnosti ICHS u nemocných s postižením karotických tepen

	Třída doporučení	Úroveň důkazů
Preoperační detekce ICHS pomocí SKG může být zvážena u elektivně prováděné CEA.	IIb	B

ICHS – ischemická choroba srdce; CEA – endarterektomie karotické tepny; SKG – selektivní koronarografie.

b) Koexistence ischemické choroby dolních končetin (ICHDK) a ICHS:

V přítomnosti symptomatické ICHDK lze očekávat přítomnost extenzivní koronární aterosklerózy. Příznaky mohou být ovlivněny vzájemně, tedy klaudikace maskovány buď anginou, nebo naopak angina klaudikacemi. Prioritu má revaskularizace ICHS, pouze v případě kritické končetinové ischemie ji řešíme jako první.

Doporučení pro screening a léčbu současné ICHDK a ICHS

	Třída doporučení	Úroveň důkazů
U nemocných s ICHDK upřednostňujeme při koronární angiografii/intervenci radiální přístup.	I	C
U nemocných s ICHDK s indikací k CABG je ke zvážení „ušetření" autologní safény jako štěpu (pro možnost budoucí revaskularizace končetiny).	IIa	C
U nemocných s indikací k CABG je namístě screening přítomnosti ICHDK – s ohledem na možnost hojení končetiny po odebrání štěpu safény.	IIa	C
U nemocných s ICHS může přispět měření ABI ke stanovení diagnózy ICHDK v rámci stratifikace rizik.	IIb	B

ABI – index kotník-paže; CABG – aortokoronární bypass; ICHDK – ischemická choroba dolních končetin; ICHS – ischemická choroba srdeční.

12 Onemocnění srdce ve vztahu k onemocnění periferních tepen

Klíčová sdělení

- Srdeční selhání a fibrilace síní jsou časté u nemocných s onemocněním periferních tepen, zejména v přítomnosti symptomatické ischemické choroby končetin.
- U nemocných se srdečním selháním je namístě screening celkového vaskulárního postižení, zejména s ohledem na možnosti léčby mechanickými podporami nebo před transplantací srdce.
- Stejně tak u nemocných s indikací k TAVI a obdobným endovaskulárním intervencím je nutné

Doporučení pro léčbu současného onemocnění srdce a onemocnění periferních tepen		
Doporučení	**Třída doporučení**	**Úroveň důkazů**
Onemocnění periferních tepen a srdeční selhání		
Posouzení stavu periferních tepen je nutné u nemocných, u nichž je indikována implantace mechanické srdeční podpory nebo transplantace srdce.	I	C
Vyšetření srdeční funkce/dysfunkce má být zváženo při symptomatické periferní ischemii (pomocí TTE a/nebo stanovením hodnot natriuretických peptidů).	IIa	C
Screening ICHDK může být zvážen u nemocných se srdečním selháním.	IIb	C
Vyšetření stavu renálních tepen má být zvažováno u nemocných s prchavými plicními edémy.	IIb	C
Onemocnění periferních tepen a fibrilace síní		
U nemocných s ICHDK a fibrilací síní je perorální antikoagulační léčba:		
• doporučena při skóre CHA_2DS_2-VASc ≥ 2.	I	A
Onemocnění periferních tepen a chlopenní vady		
Screening ischemie končetin je indikován před TAVI a/nebo při jiných intervencích s nutností periferního arteriálního přístupu.	I	C

ICHDK – ischemická choroba dolních končetin; skóre CHA_2DS_2-VASc: srdeční selhání (congestive heart failure) (1 bod), hypertenze (1 bod), věk ≥ 75 let (age) (2 body), diabetes mellitus (1 bod), anamnéza předchozí cévní mozkové příhody, transitorní ischemické ataky (stroke or TIA) či embolie do periferní tepny (1 bod), anamnéza předchozího cévního onemocnění (vascular disease history) (1 bod), věk 65–74 let (age) (1 bod), pohlaví (sex category) (1 bod v případě ženského pohlaví); TAVI – transkatétrová implantace aortální chlopně; TTE – transthorakální echokardiografie.

posouzení průchodnosti přístupových periferních tepen.

- U nemocných se stabilním postižením periferních tepen a současnou fibrilací síní je antikoagulační léčba prioritní. Pouze po periferních endovaskulárních intervencích je indikována současně protidestičková léčba, a to na dobu přechodnou a krátkou (jeden až tři měsíce).

Literatura*

[1] 2017 ESC Guidelines on the Diagnosis and Treatment of Peripheral Arterial Diseases, in collaboration with the European Society for Vascular Surgery (ESVS). Victor Aboyans, Jean-Baptiste Ricco, Marie-Louise E. L. Bartelink, Martin Björck, Marianne Brodmann, Tina Cohnert, Jean-Philippe Collet, Martin Czerny, Marco De Carlo, Sebastian Debus, Christine Espinola-Klein, Thomas Kahan, Serge Kownator, Lucia Mazzolai, A. Ross Naylor, Marco Roffi, Joachim Röther, Muriel Sprynger, Michal Tendera, Gunnar Tepe, Maarit Venermo), Charalambos Vlachopoulos, Ileana Desormais. Originální verze je volně dostupná na webu https://www.escardio.org/Guidelines/Clinical-Practice-Guidelines/Peripheral-Artery-Diseases-Diagnosis-and-Treatment-of a vyšla v časopise European Heart Journal 2017 Aug 26. doi: 10.1093/eurheartj/ehx095. [Epub ahead of print]

* Všechny další odkazy lze nalézt v původním fulltextovém dokumentu ESC [1].