Cor et Vasa

Available online at www.sciencedirect.com

ScienceDirect

journal homepage: www.elsevier.com/locate/crvasa

Původní sdělení | Original research article

Vaskulitidy velkých tepen

(Large vessel vasculitis)

Lucie Zavadilová[a], Ladislav Gergely[b]

[a] *Kardiologické oddělení, Nemocnice České Budějovice, a.s., Česká republika*
[b] *Interní oddělení, Nemocnice Písek, a.s., Česká republika*

INFORMACE O ČLÁNKU

Historie článku:
Došel do redakce: 10. 6. 2017
Přepracován: 9. 9. 2017
Přijat: 16. 9. 2017
Dostupný online: 17. 10. 2017

Klíčová slova:
„Halo sign"
Obrovskobuněčná arteritida
Takayasuova arteritida
Temporální arteritida
Vaskulitidy velkých tepen

Keywords:
Giant cell arteritis
Halo sign
Large vessel vasculitis
Takayasu's arteritis
Temporal arteritis

SOUHRN

Vaskulitidy představují heterogenní skupinu imunopatologicky podmíněných onemocnění, vyznačující se zánětlivým postižením cév, jež vede k destrukci cévní stěny, následné proliferaci a zúžení až uzávěru lumen. Podle svého rozsahu vyvolávají zánětlivé změny různě závažnou systémovou reakci organismu projevující se např. nechutenstvím, hubnutím, febriliemi nejasné etiologie, nočními poty apod.; lokálně pak působí ischemii oblastí zásobovaných postiženou tepnou. Cílem práce je poukázat na skutečnost, že vaskulitidy představují významné úskalí jak pro pacienty, jejichž základní diagnóza nemusí být včas správně rozpoznána a adekvátně léčena, tak pro lékaře, neboť se jedná o onemocnění relativně vzácné, etiologie často není známa a patofyziologie dosud není zcela objasněna.

© 2017, ČKS. Published by Elsevier Sp. z o.o. All rights reserved.

ABSTRACT

Vasculitis represents a heterogeneous group of immunopathological diseases, characterized by the inflammation of blood vessels leading to destruction of the vascular wall, subsequent proliferation and constriction, or even blockage of the lumen. According to their range, inflammatory changes cause various severe systemic manifestations such as loss of appetite, weight loss, fever of unknown origin, and night sweats; locally causing ischemia of areas supplied by the affected artery. The aim of our paper is to highlight the fact that vasculitis pose significant danger for patients, who may encounter significant delays in getting the correct diagnosis and management of their condition; and also for doctors, as vasculitis is relatively rare disease, its etiology is often unknown and pathophysiology has not been fully understood.

Úvod

Přestože v obecné rovině se zde dotkneme Takayasuovy arteritidy i Hortonovy choroby, chceme se v této práci věnovat především „nové" nosologické jednotce – obrovskobuněčné arteritidě s převažujícím postižením velkých tepen extrakraniálně, což je jakýsi „hybrid" mezi oběma výše zmíněnými arteritidami nesplňující diagnostická kritéria ani jedné z nich. V druhé části práce předkládáme několik kasuistik ze souboru, do něhož byli zařazováni pacienti vyšetřovaní na Interním oddělení Nemocnice Písek (se spádovou oblastí 70 000 obyvatel) od počátku roku 2013 s podezřením na vaskulitidu velkých tepen, která byla následně potvrzena. Podskupina zahrnující výhradně pacienty s arteritidou postihující převážně extrakraniální tepny t.č. čítá osm nemocných (dva muže + šest žen). Jedna z kasuistik, vyčleněná stranou, popisuje případ pacienta se současným postižením extrakraniálních tepen i tempo-

Adresa: MUDr. Lucie Zavadilová, Kardiologické oddělení, Nemocnice České Budějovice, a.s., B. Němcové 585/54, 370 01 České Budějovice,
e-mail: zavadilova.lucie@gmail.com
DOI: 10.1016/j.crvasa.2017.09.003

Tento článek prosím citujte takto: L. Zavadilová, L. Gergely, Large vessel vasculitis, Cor et Vasa 60 (2018) e251–e262, jak vyšel v online verzi *Cor et Vasa* na https://www.sciencedirect.com/science/article/pii/S001086501730108X

rální arterie, čímž chceme dokumentovat možný překryv obou jednotek u části nemocných. Přitom právě postižení spánkové tepny se zdá být svým způsobem klíčové. Pokud totiž není kromě extrakraniálních tepen současně postižena i temporální arterie, postrádáme my, lékaři, často v úvodních rozvahách jakési vodítko, které by nás rychle a spolehlivě dovedlo ke správné diagnóze, ačkoli bývá na dosah. Nad rámec zařazujeme v závěru kasuistiku mladé pacientky s Takayasuovou arteritidou a nápadně rozdílnými rychlostmi proudění krve v truncus coeliacus v závislosti na fázi dýchání.

Klasifikace

Podle etiologie dělíme vaskulitidy na primární, jejichž vyvolávající příčina není známa, a sekundární, které doprovázejí jiná onemocnění (např. onkologická, infekční atd.).

Klasifikace vaskulitid není jednotná a liší se podle různých hledisek. Chapel Hill Consensus Conferences (v letech 1994 a 2012) byly dva mezinárodní odborné sjezdy, které se zabývaly potřebou standardizovat klasifikační systém vaskulitid. Vzešlo z nich dělení, které zohledňuje kalibr cév, histologii, patogenezi a sérologii. Dle kalibru postižených cév rozlišujeme vaskulitidy velkých, středních a malých cév. Velkými cévami je nazývána aorta, její hlavní větve a k nim analogické žíly, středními cévami hlavní viscerální tepny a žíly a jejich počáteční větve a malými cévami intraparenchymové tepny a žíly, arterioly, kapiláry a venuly [1]. Sérologicky lze vymezit dvě skupiny – vaskulitidy asociované s výskytem autoprotilátek proti antigenům v cytoplazmě neutrofilů (anti-neutrophil cytoplasmic antibodies, ANCA) a vaskulitidy bez těchto protilátek [2]. V patogenezi vaskulitid se uplatňuje několik mechanismů. U většiny sekundárních vaskulitid se na tkáňovém poškození podílejí imunokomplexy a jimi spuštěná zánětlivá reakce. U ANCA-asociovaných vaskulitid jsou to autoprotilátky, které ovlivňují různé funkce neutrofilů. Stimulují je k produkci kyslíkových radikálů a uvolnění lysosomálních enzymů vedoucích k poškození okolní tkáně, současně inhibují jejich baktericidní funkce, čímž přispívají ke zvýšené náchylnosti pacientů k infekcím (zvláště pak stafylokokovým). U některých vaskulitid se uplatňuje imunopatologická reakce zprostředkovaná buňkami (např. u Takayasuovy a Hortonovy arteritidy) nebo cytotoxický mechanismus poškození zprostředkovaný protilátkami proti bazální membráně (např. Goodpastureův syndrom).

Historicky jsou mezi vaskulitidy velkých tepen řazeny pouze dvě arteritidy – Takayasuova a obrovskobuněčná temporální arteritida (Hortonova). Poměrně nově se v této skupině objevila arteritida analogická Hortonově, jež však postihuje převážně velké tepny extrakraniálně. Další podskupinu vaskulitid velkých tepen pak tvoří aortitidy.

Diagnostika

Pro laboratorní nálezy pacientů s vaskulitidami bývá typická zvýšená sedimentace erytrocytů, elevace C-reaktivního proteinu (CRP), anemie chronických chorob, leukocytóza; dále bývají zvýšené hodnoty některých izotypů imunoglobulinů (zejména IgG), prozánětlivých cytokinů a extracelulárních matrixových metaloproteináz. Přesto však pro vaskulitidy neexistuje žádný specifický laboratorní marker, jehož stanovení by jednoznačně svědčilo pro konkrétní diagnózu.

Ze zobrazovacích metod je rozhodující CT nebo MR angiografie, která zobrazí segmentální stenózy až uzávěry velkých tepen nebo aneurysmata. Velmi užitečnou metodou, jejíž význam v poslední době roste, tím jak se stává dostupnější, je hybridní zobrazení PET/CT, spojující pozitronovou emisní tomografii (PET) a výpočetní tomografii (CT). Detekuje aktuální metabolickou aktivitu zánětlivého procesu v cévní stěně, dříve než můžeme prokázat strukturální změny sonografií. V dalším průběhu bývá využívána k posouzení aktivity onemocnění. Významné místo v diagnostice vaskulitid zastává sonografie. Je dostupná, v rukách zkušeného lékaře rychlá, levná a pro pacienta nezatěžující. Své limity má u starších pacientů, u kterých někdy bývá problematické rozlišit zánětlivé postižení cévní stěny od změn aterosklerotických. Sonografickými známkami probíhajícího zánětu jsou rozšíření intimomediální šíře (intima-media thickness, IMT), echogenní linie v rozšířené intimomedii a halo sign; v pozdním stadiu pak průkaz stenóz/okluzí. Jako halo sign označujeme hypoechogenní lem kolem perfundovaného lumen cévy o průměru 0,3–2 mm odpovídající otoku cévní stěny, se kterým se však můžeme setkat i u pacientů s onkologickým či infekčním onemocněním, a proto specificita tohoto nálezu není pro vaskulitidy stoprocentní. Stenózu v ultrazvukovém obraze charakterizuje segmentální vzestup rychlosti krevního toku (v oblasti zúžení dvakrát vyšší rychlost než před stenózou), turbulentní proudění a trvání barevného signálu během diastoly. Akutní uzávěr tepny se projeví kompletní absencí barevného signálu v postiženém segmentu arterie. Ultrazvuk je také velmi užitečný k identifikaci správného místa k eventuálnímu odběru biopsie a ke sledování vývoje u léčených pacientů. Po zavedení úspěšné terapie halo sign mizí po 14 dnech [3,4] (CRP klesne k normálním hodnotám přibližně po 42 dnech a sedimentace přibližně po 28 dnech), přesto určitý stupeň zesílení cévní stěny může přetrvávat i u pacientů v kompletní remisi.

Léčba

Při standardní léčbě vaskulitid jsou lékem volby kortikoidy, buď v monoterapii, nebo v kombinaci s imunosupresivy (cyklofosfamid, azathioprin, methotrexát, cyklosporin). V případě jejich intolerance, selhání nebo relapsů je užívána a nadále testována biologická léčba. Biologické přípravky ovlivňují imunopatologické děje v různých fázích, a to jak na buněčné, tak na tkáňové úrovni. Blokují cytokiny nebo jejich receptory a ovlivňují subpopulace T- a B-lymfocytů. Z léků působících inhibici cytokinů nebo jejich receptorů byly v léčbě refrakterní Takayasuovy arteritidy testovány inhibitory tumor nekrotizujícího faktoru alfa – zejména infliximab nebo etanercept. První zpráva o úspěšném využití monoklonální protilátky proti interleukinu 6 v léčbě 20leté pacientky s refrakterní Takayasuovou arteritidou pochází z roku 2008. Protože nebylo dosaženo adekvátní terapeutické odpovědi na konvenční

léčbu, schválila tehdy etická komise Fakultní nemocnice v Osace použití tocilizumabu (optimální dávka pro udržení adekvátní koncentrace léku v séru je 8 mg/kg každé čtyři týdny) [5]. Dalšími slibnými léky zkoumanými v léčbě pacientů s vaskulitidami je inhibitor kostimulačního signálu pro T-lymfocyty – abatacept a monoklonální protilátka proti CD20 pozitivním B-lymfocytům způsobující jejich depleci – rituximab [6,7].

Při řešení cévních stenóz a uzávěrů se uplatňují i nefarmakologické postupy léčby – intervence radiologická (perkutánní transluminální angioplastika) nebo chirurgická (bypass). Pokud však není zánět potlačen současnou imunosupresivní léčbou, dochází často k restenózám nebo uzávěrům před bypassem.

Takayasuova arteritida

Takayasuova arteritida, známá také jako bezpulsová nemoc, je chronické zánětlivé onemocnění neznámé etiologie postihující primárně aortu a její hlavní větve [5].

První případ Takayasuovy arteritidy popsal oftalmolog Mikito Takayasu na XII. výročním sjezdu Japonské oftalmologické společnosti v roce 1908 ve Fukuoce, kde prezentoval případ 21leté ženy, na jejímž očním pozadí pozoroval arteriovenózní anastomózy kolem papily zrakového nervu připomínající obraz věnce. Takayasu se však ve své kasuistice nezmínil o jakýchkoli dalších abnormalitách u této pacientky. Jeho dva japonští kolegové na tomtéž setkání uvedli obdobné oční nálezy u pacientů, u nichž se při fyzikálním vyšetření nepodařilo na radiálních tepnách nahmatat puls. Mezi těmito dvěma nálezy byla později prokázána souvislost a dnes je známo, že změny na očním pozadí (neovaskularizace) jsou důsledkem tepenných stenóz v oblasti krku [6].

Epidemiologie

Arteritida postihuje převážně ženy (v porovnání s muži v poměru 8 : 1) v mladším fertilním věku (2.–3. dekáda života) [7]. Vyskytuje se celosvětově, incidence se odhaduje na jeden až tři nově vzniklé případy/milion obyvatel/rok. Nejrozšířenější je její výskyt v Japonsku, jihovýchodní Asii, Indii a Mexiku [8].

Patofyziologie

Histologicky je charakterizována jako panarteritida postihující všechny vrstvy cévní stěny. Dochází ke ztluštění a zvrásnění intimy, destrukci hladkých svalových buněk a elastických vláken medie a zesílení adventicie. Zánětlivé léze se pak projevují jako stenózy, okluze, ektázie nebo aneurysmata s vyšším trombogenním potenciálem a klinické projevy vyplývají z typu a oblasti postižení. Nejčastěji bývá zasažena ascendentní aorta, karotidy, podklíčkové, splanchnické a renální tepny.

Klinické projevy

Onemocnění typicky probíhá ve dvou fázích. V akutní (systémové) fázi, která trvá řádově týdny až měsíce, mají pacienti nespecifické příznaky odpovídající probíhajícímu zánětlivému onemocnění (febrilie nejasné etiologie, únava, nechutenství, hubnutí, noční pocení, bolesti svalů a kloubů, bolesti v průběhu postižené arterie). Právě tyto neurčité symptomy a to, že vaskulitidy velkých tepen bývají opomíjeny v rámci diferenciální diagnostiky zánětlivých stavů nejasné etiologie, jsou příčinou toho, že tato fáze onemocnění je rozpoznána zhruba jen v polovině případů a často, po několika měsících až letech, přechází do chronicity.

V chronické (okluzivní) fázi jsou pak příznaky důsledkem stenóz eventuálních uzávěrů postižených tepen (klaudikace horních končetin, bolesti hlavy, závratě při změně polohy, synkopy, parestezie, poruchy vizu – rozmazané vidění měnící se v závislosti na poloze, diplopie, amaurosis fugax). Dušnost a palpitace se mohou objevit v pokročilé fázi onemocnění jako důsledek hypertenze a srdečního selhání.

Diagnostika

Při vyšetření pacienta zjišťujeme oslabení až vymizení pulsací a šelesty nad postiženými tepnami, vyšší hodnoty krevního tlaku (TK) a změny na očním pozadí.

Americká revmatologická společnost vypracovala diagnostická kritéria, která mají senzitivitu 90,5 % a specificitu 97,8 %. Ke stanovení diagnózy je potřeba splnit alespoň tři ze šesti kritérií [9] (tabulka 1).

Tabulka 1 – Diagnostická kritéria Takayasuovy arteritidy

Diagnostická kritéria dle American College of Rheumatology
1. Věk při první manifestaci < 40 let
2. Klaudikační bolesti končetin
3. Oslabené pulsace na a. brachialis
4. Rozdíl v systolickém TK mezi oběma pažemi větší než 10 mm Hg
5. Šelest nad a. subclavia nebo aortou
6. Abnormální angiogram

V laboratorním obraze pacientů s Takayasuovou arteritidou bývá typická zvýšená sedimentace erytrocytů, zvýšení hodnot zánětlivých markerů, anemie chronických chorob a leukocytóza; mohou být zvýšeny i některé izotypy imunoglobulinů.

Pro stanovení diagnózy je rozhodující CT nebo MR angiografie, v různé míře se však uplatňují i další, výše zmíněné, zobrazovací metody – PET/CT a duplexní ultrasonografie (DUS). Dle angiografického nálezu se rozeznává šest typů Takayasuovy arteritidy – nejméně častý je typ IV, naopak nejobvyklejší typ V [10] (obr. 1).

Léčba

Lékem volby u Takayasuovy arteritidy jsou perorální kortikoidy v úvodní dávce asi 1 mg/kg tělesné hmotnosti (u některých nemocných může být účinná i dávka nižší). V udržovací fázi jsou pak kortikoidy podávány v dávce 5–10 mg denně minimálně po dobu jednoho až dvou let. U nemocných, kteří na kortikoterapii neodpovídají (až 50 %), je nutno přistoupit ke kombinační léčbě s imunosupresivy (cyklofosfamid, azathioprin, methotrexát, cyklosporin). Nezbytná je též důsledná korekce TK.

Prognóza

Neléčená Takayasuova arteritida mívala vysokou mortalitu. Nejčastějšími příčinami úmrtí byly srdeční selhání,

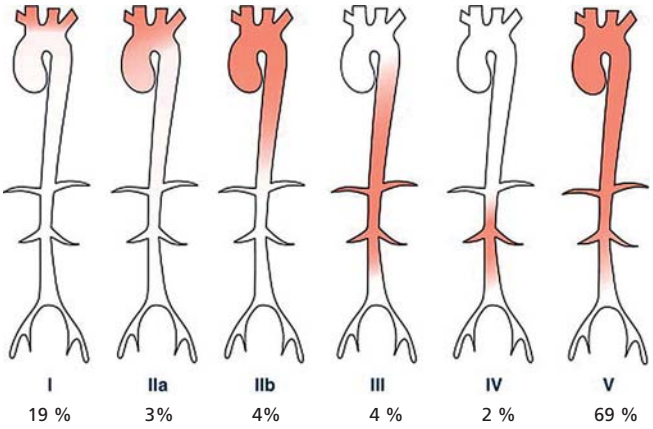

Obr. 1 – Klasifikace Takayasuovy arteritidy dle lokalizace postižení

Typ I	pouze větve aortálního oblouku
Typ IIa	ascendentní aorta, aortální oblouk a jeho větve
Typ IIb	ascendentní aorta, aortální oblouk, jeho větve a descendentní hrudní aorta
Typ III	descendentní hrudní aorta, břišní aorta a/nebo renální arterie
Typ IV	pouze břišní aorta a/nebo renální arterie
Typ V	kombinace typu IIb a IV

Postižení koronárních a pulmonálních arterií se označuje jako C (+), resp. P (+).

infarkt myokardu, cévní mozkové příhody nebo selhání ledvin. U některých nemocných byla naopak popsána i spontánní remise. K dlouhodobé prognóze pacientů s Takayasuovou arteritidou se lze však jen stěží vyjádřit, protože je značně variabilní. Jednoznačně horší prognózu mají nemocní s rozsáhlým postižením aorty, sítnicových tepen a pacienti se sklonem k tvorbě aneurysmat [11,12].

Obrovskobuněčná temporální arteritida (Hortonova choroba)

Obrovskobuněčná temporální arteritida (Hortonova choroba) je relativně častá primární systémová vaskulitida. Může se vyskytovat jako samostatná jednotka nebo v rámci syndromu polymyalgia rheumatica (PMR), jenž je charakterizován bolestí a ztuhlostí pletenců ramenních a pánevních, šíjových svalů a celkovými příznaky. Obě jednotky jsou pak brány jako kontinuum jednoho patologického procesu a přítomnost temporální arteritidy u nemocného s PMR je již známkou pokročilého zánětu [13].

Ačkoli je toto onemocnění známo minimálně od 10. století, Hutchinson (1890) a Horton (1932) jej v lékařské literatuře popsali mnohem později [14].

Epidemiologie

Temporální arteritida postihuje dva- až třikrát častěji ženy než muže. Nemocní bývají starší 50 let, maximum výskytu je v sedmé až osmé dekádě života. Incidence je přibližně 17 nových případů na sto tisíc obyvatel starších 50 let za rok. Nejrozšířenější je mezi bělochy, zeměpisně pak v severní Evropě (zejména v jižním Norsku).

Patofyziologie

Histologicky se jedná o panarteritidu s tvorbou obrovskobuněčných granulomů. Postižení arterie je segmentální, dochází k edému intimy a stenóze až uzávěru lumen s možnou nasedající trombózou. Postihuje zejména a. carotis externa a její větve, a. carotis interna a intrakraniální úseky dalších tepen bývají postiženy zřídka.

Klinické projevy

Specifickými symptomy jsou palpační bolestivost, otok a zarudnutí nad postiženým úsekem a. temporalis (někdy mohou být hmatné až uzly); dále pak bolesti hlavy, klaudikace při mluvení a žvýkání, poruchy vizu, transitorní ischemická ataka/ischemická cévní mozková příhoda. Nejzávažnější a nejobávanější komplikací je nevratná ztráta zraku na podkladě ischemické neuropatie optiku [15]. O to větší důraz musí být kladen na diagnostiku a časné zahájení léčby, aby se slepotě zabránilo. Z celkových příznaků se objevuje nechutenství, hubnutí, nevýkonnost, febrilie, noční pocení a deprese.

Diagnostika

Čas od prvních příznaků ke stanovení diagnózy bývá přibližně dva měsíce.

Americká revmatologická společnost vypracovala diagnostická kritéria, která mají senzitivitu 93,5 % a specificitu 91,2 %. Ke stanovení diagnózy je třeba splnit alespoň tři z pěti kritérií [16] (tabulka 2).

Tabulka 2 – Diagnostická kritéria temporální arteritidy

Diagnostická kritéria dle American College of Rheumatology
1. Věk při první manifestaci ≥ 50 let
2. Nově vzniklá bolest hlavy
3. Anomálie temporální arterie
4. Zvýšená sedimentace erytrocytů
5. Abnormální výsledek biopsie temporální arterie

V laboratorním nálezu pacientů s temporální arteritidou bývá zvýšená sedimentace erytrocytů (≥ 50 mm/h), zvýšené hodnoty zánětlivých markerů, interleukinu 6, anemie, leukocytóza, vyšší titry některých izotypů imunoglobulinů a někdy i antinukleárního faktoru.

Anamnéza, typický lokální nález a zvýšené hodnoty zánětlivých markerů jsou obvykle dostačující k vyslovení podezření na temporální arteritidu. U všech těchto pacientů je indikována biopsie spánkové arterie, která je stále považována za

zlatý standard v diagnostice. Biopsii je nutné provést co nejdříve, nejpozději však do sedmi dnů od zahájení kortikoterapie. Doporučuje se excize minimálně 4 cm postižené tepny. Až jedna třetina nálezů může být falešně negativní vzhledem k tomu, že se jedná o segmentální proces a postižení není difuzní. Procento falešně negativních nálezů snižuje bilaterální biopsie. V poslední době však nabývají na významu neinvazivní vyšetřovací metody (CT/MR angiografie, ultrasonografie, magnetická rezonance [MR] mozku a očnic; PET/CT není vhodné, protože není schopno zobrazit cévy s průměrem pod 4–5 mm) a význam biopsie ustupuje mírně do pozadí, neboť se jedná o invazivní vyšetření, obvykle pozdě dostupné k ovlivnění rozhodnutí o dalším terapeutickém postupu.

Léčba

Základem terapie jsou kortikoidy. Pokud není kortikoterapie tolerována, konvertuje se na léčbu imunosupresivy (cyklofosfamid, methotrexát). Iniciální dávka je 20–40 mg prednisonu denně po dobu čtyř až osmi týdnů s postupným snižováním dávky. Udržovací dávka prednisonu je pak 5–10 mg denně po dobu dvanácti měsíců. Trvání léčby se řídí klinickým obrazem a hodnotami sedimentace a CRP. Pokud pacient dosáhne kompletní remise, je možno kortikoterapii ukončit. Někteří nemocní s temporální arteritidou vyžadují doživotní podávání malé dávky kortikoidů. U pacientů s očními příznaky je obzvlášť důležité časné zahájení terapie, která je agresivnější než u pacientů bez zrakového postižení. Léčba se zahajuje podáváním 40–80 mg prednisonu denně; alternativně lze začít vysokými pulsními dávkami methylprednisolonu intravenózně (1 000 mg denně pod dobu tří až pěti dnů) s následným převedením na perorální prednison. K prevenci ischemických příhod se podává kyselina acetylsalicová v dávce 100 mg denně. Průměrná délka léčby pacienta s temporální arteritidou je tři čtyři až roky [17].

Prognóza

Navzdory tomu, že prognóza pacientů s temporální arteritidou je relativně dobrá, může u 6–10 % pacientů s ischemickou neuropatií optiku dojít k trvalé ztrátě zraku.

Obrovskobuněčná arteritida (giant cell arteritis, GCA) velkých tepen s převažujícím exrakraniálním postižením

Obrovskobuněčná (gigantocelulární) arteritida velkých tepen je poměrně nová jednotka, se kterou se setkáváme zatím spíše v zahraniční literatuře. Vyčlenila se jako podtyp obrovskobuněčné (temporální) arteritidy, u které, na rozdíl od Hortonovy choroby, převažuje postižení extrakraniálních tepen. Zvyšující se dostupnost a kvalita zobrazovacích metod ukazuje, že postižení extrakraniálních tepen je mnohem častější, než se dříve předpokládalo, a pacientů s touto diagnózou přibývá [18]. Postižena může být v podstatě jakákoli velká nebo střední tepna, především pak hrudní aorta a tepny subklaviální, brachiální a axilární; vertebrální, renální, femorální a popliteální arterie bývají postiženy méně často [19].

Epidemiologie

Pacienti s GCA velkých tepen v porovnání s pacienty s izolovanou temporální arteritidou mívají stejně často kromě arteritidy ještě syndrom PMR, bývají však mladší a je mezi nimi zastoupeno více žen (průměrný věk v době diagnózy: GCA vs. temporální arteritida – 66 let vs. 72 let a 83 % žen mezi pacienty vs. 66 %) [20]. Incidence GCA velkých tepen není přesně známa, ale v posledních dvou desetiletích dramaticky vzrostla ruku v ruce se zvýšením povědomí o existenci tohoto podtypu obrovskobuněčné arteritidy. Čas od nástupu prvních příznaků ke stanovení diagnózy je delší než u pacientů s temporální arteritidou – přibližně sedm měsíců.

Patofyziologie

Histologicky se jedná o granulomatózní zánět s přítomností obrovských mnohojaderných buněk v lamina elastica interna a s pásem nekrózy po obvodu cévy.

Klinické projevy

Obrovskobuněčná arteritida velkých tepen se nejčastěji manifestuje klasickou temporální arteritidou se syndromem PMR/bez syndromu PMR (avšak pouze 60 % pacientů s GCA velkých tepen má současně postižení temporální arterie a z něj vyplývající symptomy) [21], končetinovými klaudikacemi nebo febriliemi nejasné etiologie. Zánětlivé léze vedou ke stenózám/okluzím. U nemocných nacházíme při fyzikálním vyšetření asymetrické pulsace, šelesty nad postiženými tepnami, stranově rozdílné hodnoty krevního tlaku. Axilární tepny bývají postiženy častěji než arterie subklaviální a brachiální, proces bývá obvykle oboustranný. V literatuře se uvádí, že vaskulitida postihující arterie horních končetin do jisté míry chrání nemocné před výskytem a rozvojem závažných očních komplikací [22]. Progrese onemocnění vedoucí až do stadia kritické končetinové ischemie není u GCA velkých tepen obvyklá. Obrovskobuněčná arteritida postihující koronární arterie se může manifestovat jako angina pectoris, infarkt myokardu nebo srdeční selhání.

Diagnostika

Laboratorní nález svědčí pro probíhající zánětlivé onemocnění a je obdobný jako u temporální arteritidy. Může vzbudit podezření na vaskulitidu v kontextu dalších okolností, ale ke stanovení diagnózy nestačí.

Pokud je u nemocného postižena temporální arterie, je indikována její biopsie a histologické vyšetření.

Ze zobrazovacích metod je k diagnostice GCA velkých tepen využívána CT/MR angiografie, PET/CT a ultrasonografie. Specificita ultrazvukového nálezu pro diagnózu vaskulitidy je nejvyšší na axilárních tepnách, pro které je diferenciáně diagnosticky charakteristický menší výskyt aterosklerotických změn.

Léčba

Základním pilířem je opět kortikoterapie, eventuálně kombinovaná imunosuprese – kortikoidy + cyklofosfamid, azathioprin nebo methotrexát. Podává se obvykle 1 mg/kg tělesné hmotnosti prednisonu denně s pomalým snižováním dávek. Udržovací dávky jsou pak podávány ještě minimálně 12–24 měsíců, často však trvale.

Při dlouhodobé kortikoterapii jsou nutná některá zvláštní opatření vyplývající z jejich možných nežádoucích

účinků (prevence osteoporózy, vředové choroby, kontroly glykemií apod.).

Prognóza

Prognóza GCA velkých tepen závisí na stadiu, ve kterém byla diagnostikována. Většina pacientů dobře reaguje na monoterapii kortikoidy. Nejobávanější, trvalou a další terapií neovlivnitelnou komplikací je slepota. Ischemie srdce a/nebo mozku na podkladě vaskulitidy je letální v 10–20 % případů.

Kasuistiky

M. L. (72letá žena)

- **Pro kasuistiku podstatné anamnestické údaje:** stav po snesení kancerizovaného polypu sigmatu v roce 2010 – kontrolní sigmoideoskopie v normě, od 12/2012 ztuhlost pletenců ramenních, bolesti v oblasti klíčních kostí.
- **3/2013:** hospitalizována na neurologickém oddělení pro polohově vázané závratě – uzavíráno jako benigní polohové paroxysmální vertigo, za hospitalizace recidivující subfebrilie, laboratorně FW 90/95, CRP 88,9 mg/l – při kontrolách stacionární hodnoty, hraničně mikrocytární anemie, kultivační vyšetření negativní, rtg S + P s věku přiměřeným nálezem, ultrazvukové vyšetření břicha bez hrubší patologie.
- **4/2013:** přeléčena ATB pro dysurické potíže a kultivační nález bakterie *Proteus* v moči, CRP jen s minimálním poklesem, nadále stovková sedimentace.
- Dále ambulantně zevrubně vyšetřována – opakována mikrobiologická vyšetření, rtg S + P a ultrazvuk břicha; dále provedena gastroskopie, kolonoskopie, MR lumbosakrální páteře, transthorakální (TTE) a transezofageální echokardiografie (TEE) – vše bez nálezu objasňujícího etiologii pacientčiných subjektivních potíží a laboratorního nálezu.
- **5/2013:** *1) DUS tepen odstupujících z oblouku aorty:* poměrně výrazné koncentrické ztluštění intimomedie v distální části a. subclavia (obr. 2, 3), a. carotis communis (ACC) a a. carotis interna (ACI) bilat. (a. subclavia dx. bez charakteristického ultrazvukového nálezu svědčícího pro vaskulitidu), *2) PET/CT:* popsána vaskulitida postihující aortu, podklíčkové, axilární a zachycené brachiální tepny a dále i ACC a ACI bilat., současně postižení muskuloskeletálního systému (vysoká kumulace ^{18}F-fluorodeoxyglukózy [FDG] v měkkých tkáních v oblasti sternoklavikulárního skloubení bilat., v okolí sedacích, velkých hrbolů a hlavic femurů a v interspinózních ligamentech L2–L4).
- **Diagnózy:** obrovskobuněčná arteritida velkých tepen, polymyalgia rheumatica.
- **Léčba:** zahájena terapie prednisonem s postupným snižováním dávek.
- **Vliv terapie, další průběh + současný stav:** kortikoterapie ukončena v červenci 2015 – dobrý efekt léčby (pokles zánětlivé aktivity, pacientka bez subjektivních potíží), po čtyřech měsících incipientní relaps (7/2015 FW 25/58, CRP 2,1 mg/l vs. 11/2015 FW 40/77, CRP 2,4 mg/l), 11/2015 znovu zahájeno podávání prednisonu – tentokrát ve snížené dávce vzhledem k osteoporóze současně léčené bisfosfonáty, t.č. užívá 2,5 mg prednisonu denně.

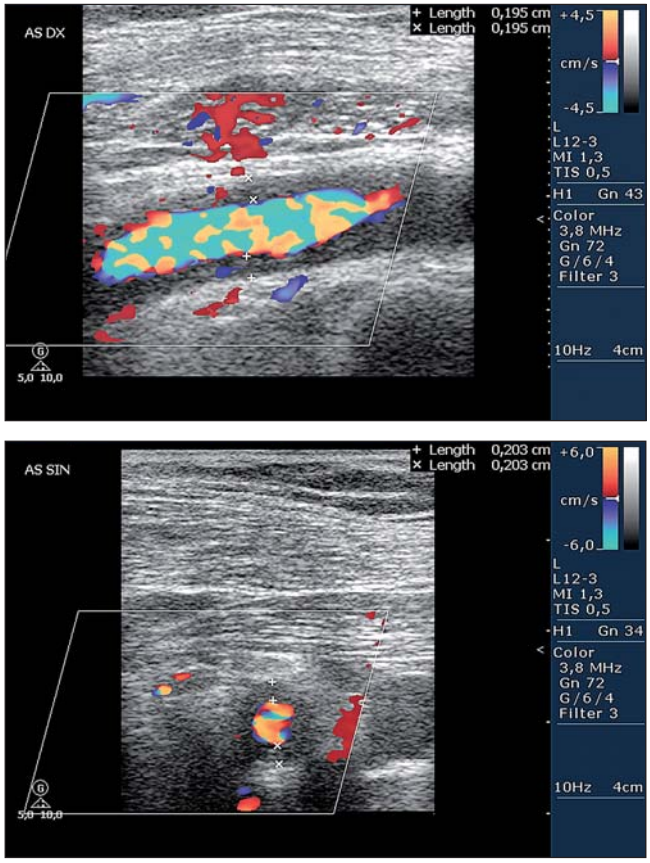

Obr. 2, 3 – Halo sign v podélném a příčném řezu a. subclavia.

A. V. (73letá žena)

- **Pro kasuistiku podstatné anamnestické údaje:** nodózní struma – dle ultrazvuku 35milimetrový uzel levého laloku štítné žlázy (biopticky verifikováno), laboratorně eutyreóza, chronická lymfocytární leukemie – dg. stanovena v 9/2008, prognosticky příznivá, bez léčby.
- **4/2014:** při kontrole v hematologické poradně zjištěna progrese leukocytózy (diferenciál stacionární – s lymfocytózou), anemizace (anemie hypochromní mikrocytární, ferritin v normě), zvýšená hodnota CRP, vysoká sedimentace; subjektivně od začátku roku recidivující respirační infekty, intermitentně bolesti hlavy, sub-/febrilie, přechodně nechutenství, noční pocení; přeléčena ATB pro kultivační nález *Escherichia coli* v moči, CRP však bez poklesu, nadále stovková sedimentace.
- Dále ambulantně vyšetřována (další mikrobiologická vyšetření, rtg vedlejších dutin nosních, rtg S + P, ultrazvuk břicha, TTE) – vše bez nálezu infekčního fokusu.
- **5/2014:** *DUS velkých tepen:* postižení a. subclavia sin. – koncentricky ztluštělá intimomedie s halo sign (temporální arterie bez známek vaskulitidy).
- **Diagnóza:** GCA velkých tepen s postižením a. subclavia sin.
- **Léčba:** zahájena terapie prednisonem s postupným snižováním dávek.
- **Vliv terapie, další průběh + současný stav:** kortikoterapie s dobrým efektem (pokles zánětlivé aktivity, pouze v. s. reaktivní vzestup počtu leukocytů), 8/2014 kontrolní DUS – částečná regrese zánětlivých změn v a. subclavia (zmenšení tloušťky intimomedie), 10/2014 rozsáhlý bulózní herpes zoster thoracicus, prolongované podávání

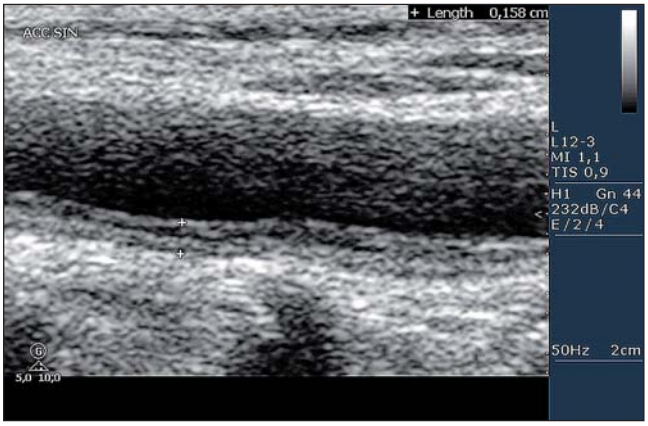

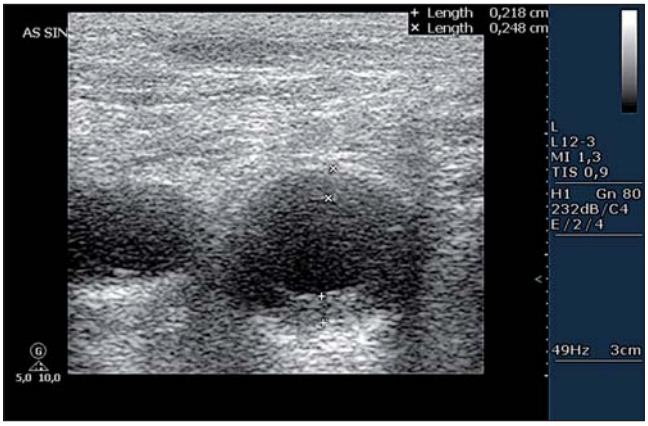

Obr. 4, 5 – Postižení a. carotis communis sin. (ACC sin.) a a. subclavia sin. (AS sin.) – koncentricky ztluštělá intimomedie (ACC sin. – 1,5–1,6 mm, AS sin. – nad 2 mm).

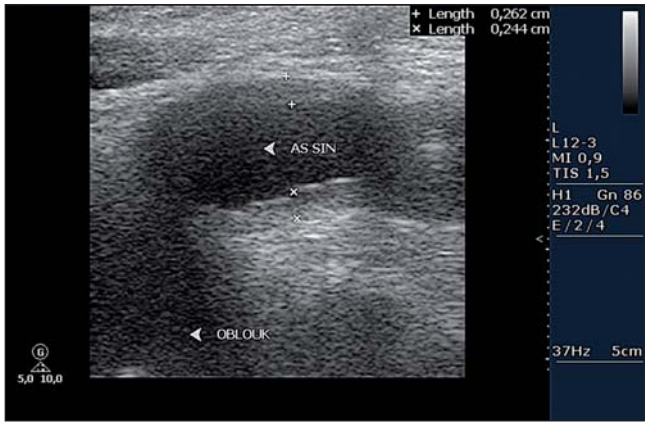

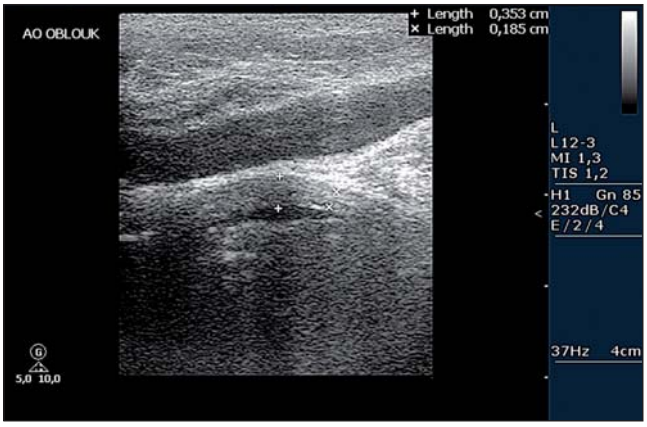

Obr. 6, 7 – Patologické ztluštění intimomedie patrno i v přilehlém oblouku aorty

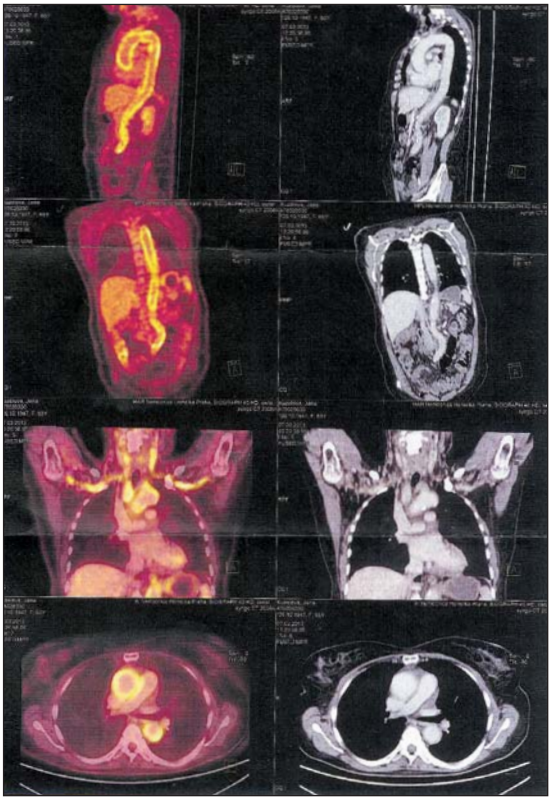

Obr. 8 – PET/CT trupu

valacicloviru vzhledem k chronické lymfocytární leukemii a kortikoterapii, následná postherpetická neuralgie, kortikoidy postupně vysazovány, 12/2015 totální tyreoidektomie (histologicky koloidní nodózní struma), koncem roku 2015 incipientní remise, t.č. již bez kortiko-/imunosupresivní terapie.

J. K. (68letá žena)

- **Pro kasuistiku podstatné anamnestické údaje:** de Quervainova tyreoiditida (substituční terapie pro hypofunkci), dále dispenzarizována v hematologické poradně pro ztrátovou anemii (příčinou v. s. hypermenorea).
- **1–2/2013:** únava, slabost, nevýkonnost, febrilie, zimnice s třesavkami (v úvodu obraz běžného, v. s. respiračního infektu) – zpočátku tedy jen symptomatická terapie, poté, vzhledem k přetrvávajícím teplotám, zahájena empiricky léčba ATB; doporučeno provedení CT vedlejších dutin nosních, na kterém popsána suspektní pravostranná maxilární sinusitida s obliterací dutiny, ORL lékařem nález hodnocen pouze jako obliterace maxilárního sinu po operaci cysty, kterou pacientka prodělala přibližně před 30 lety (tedy nevysvětlující příčinu jejích obtíží); odeslána na infekční oddělení k přešetření za hospitalizace – FW 150/neměřitelná, CRP 170,1 mg/l, hemoglobin 103 g/l, mírná leukocytóza (bez posunu doleva), kultivační vyšetření negativní, základní onkoscreening včetně onkomarkerů + sérologické vyšetření + screening autoprotilátek – vše negativní, buněčná imunita bez odchylek, za hospitalizace

na infekčním oddělení naměřena jedenkrát teplota 38 °C (se zimnicí před a následnou slabostí), hemokultury negativní, přesto podáván deset dní cefotaxim i.v. (bez odezvy na klinický stav nemocné i laboratorní nález), infekční etiologie tedy jednoznačně prokázána nebyla, pacientka objednána k provedení PET/CT trupu.

- **Na konci února 2013** hospitalizována na interním oddělení pro zhoršení stavu a trvající febrilie nejasné etiologie, kromě již výše zmíněných potíží udávala klaudikační bolesti při žvýkání, nechutenství a cefaleu měnlivého charakteru, za hospitalizace kromě řady dašich vyšetření provedeno i *DUS velkých tepen* – na základě nálezu vysloveno podezření na vaskulitidu velkých tepen, která byla následně při PET/CT potvrzena (obr. 4–7).
- **3/2013:** *PET/CT:* difuzní hypermetabolismus glukózy ve stěně hrudní i břišní aorty, v aa. subclaviae bilat., obou společných karotidách a mírně i v obou společných ilických tepnách, difuzně vyšší aktivita v nezvětšené slezině – nespecifický nález, obraz aktivace retikuloendotelového systému (obr. 8).
- **Diagnóza:** obrovskobuněčná arteritida velkých tepen s rozsáhlým postižením hrudní a břišní aorty, subklaviálních a společných karotických a ilických tepen oboustranně.
- **Léčba:** zahájeno podávání methylprednisolonu s postupným snižováním dávek, později přidán do kombinace azathioprin.
- **Vliv terapie, další průběh + současný stav:** 6/2013 herpes zoster brachiálního plexu vlevo, pro následnou postherpetickou neuralgii léčena gabapentinem (laboratorně elevace gama-glutamyltransferázy [GGT] – po vysazení normalizace), terapie vaskulitidy s efektem – pokles zánětlivé aktivity, 7/2014 kontrolní PET/CT s příznivým nálezem, 10/2014 DUS s parciální regresí zánětlivých změn postižených tepen, 3/2016 vzestup zánětlivé aktivity při pokusu o postupnou redukci imunosupresivní terapie – znovu tedy navýšeno dávkování methylprednisolonu a azathioprinu, dále již přetrvávající pokles, 11/2016 kontrolní DUS se stacionárním nálezem, t.č. užívá 4 mg methylprednisolonu a 50 mg azathioprinu denně.

M. Š. (60letá žena)

- Dosud vážněji nestonala.
- **4/2014:** hospitalizována na interním oddělení pro prekolapsový stav – anamnesticky přibližně dva měsíce únava, slabost, nevýkonnost, nechutenství, váhový úbytek, před měsícem virový respirační infekt, teploty neměla, laboratorně při přijetí FW 130/neměřitelná, CRP 106,3 mg/l, hemoglobin 77 g/l, známky renální insuficience, kultivační + sérologické vyšetření negativní, z autoprotilátek pozitivní jen antinukleární protilátky (ANA) (nespec.), dle elektroforézy bílkovin séra známky akutního zánětu, imunoelektroforéza bílkovin séra a moči bez průkazu monoklonální frakce, v buněčné imunitě nízké absolutní hodnoty lymfocytárních subpopulací (riziko oportunních infekcí), podány transfuze, empiricky zahájena léčba ATB (zánětlivé markery bez poklesu), běžnými vyšetřovacími metodami se nepodařilo objasnit etiologii subjektivních potíží nemocné ani laboratorních abnormalit, naléhala na dimisi, doporučeno dovyšetření cestou infekční/hematologické ambulance, při trvajících diagnostických rozpacích zvážit provedení PET/CT.
- **5/2014:** zhoršení vizu, diplopie; při oftalmologickém vyšetření zjištěn edém papily zrakového nervu vlevo, počínající edém papily vpravo, retinopatie vlevo – vysloveno podezření na temporální arteritidu (perimetr: levé oko – relativní skotomy s maximem v dolním temporálním kvadrantu, pravé oko – relativní skotomy s maximem v dolním nazálním kvadrantu).
- Již s podezřením na vaskulitidu doplněna *duplexní ultrasonografie*, kterou byla prokázána řada hemodynamicky významných stenóz, zejména pak v oblasti horních a dolních končetin: ACC sin. (obr. 9,10) – rozšíření intimomedie na přední stěně nad 1,5 mm (asymetrické postižení, zadní stěna normální šíře), a. brachialis dx. (obr. 11, 12) – vysoké větvení na a. radialis a a. ulnaris, již před větvením patrno patologické rozšíření intimomedie, uzávěr a. radialis dx. v odstupu a prakticky celém jejím průběhu, a. ulnaris dx. s postižením distálně, uzávěr a. radialis sin. v odstupu s intermitentními průtoky distálně, difuzně postižená a. ulnaris sin. (pozn. nehmatné pulsace na tepnách horních končetin), a. femoralis superficialis bilaterálně (obr. 13, 14) – difuzně patologicky rozšířená intimomedie nad 1,5 mm, okluze a. tibialis posterior vpravo.
- **Diagnóza:** GCA s mnohočetným postižením velkých tepen – diagnóza stanovena *per exclusionem*, nebylo možné vyčkat do provedení biopsie ani PET/CT trupu, pro vysoké riziko ztráty zraku ihned zahájena kortikoterapie.
- **Vliv terapie, další průběh + současný stav (tabulka 3):** kortikoterapie od května 2014 – iniciálně 80 mg prednisonu denně (pozvolné snižování dávek), 6/2014: ischemická CMP (dle CT mozku ischemicko-malatická léze na pomezí povodí a. cerebri media a a. cerebri posterior vpravo), od srpna 2014 k prednisonu do kombinace přidán azathioprin (záhy vysa-

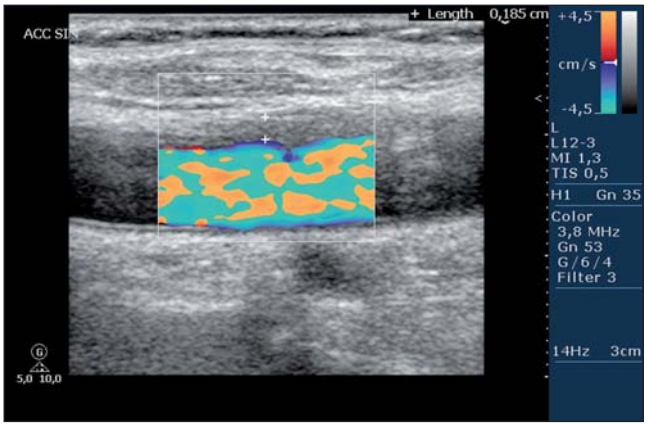

Obr. 9 – A. carotis communis sin. – asymetrické postižení

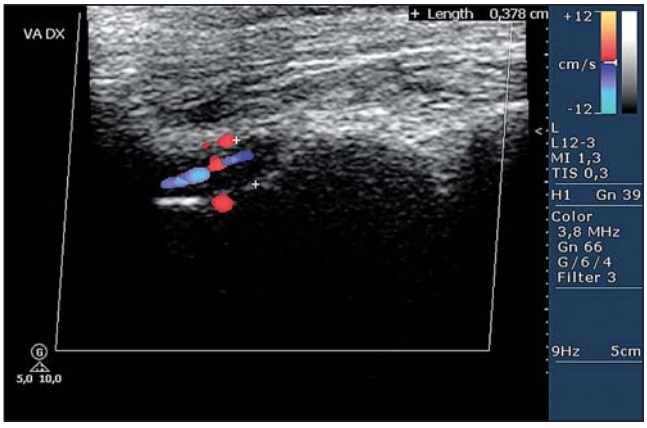

Obr. 10 – A. vertebralis dx.

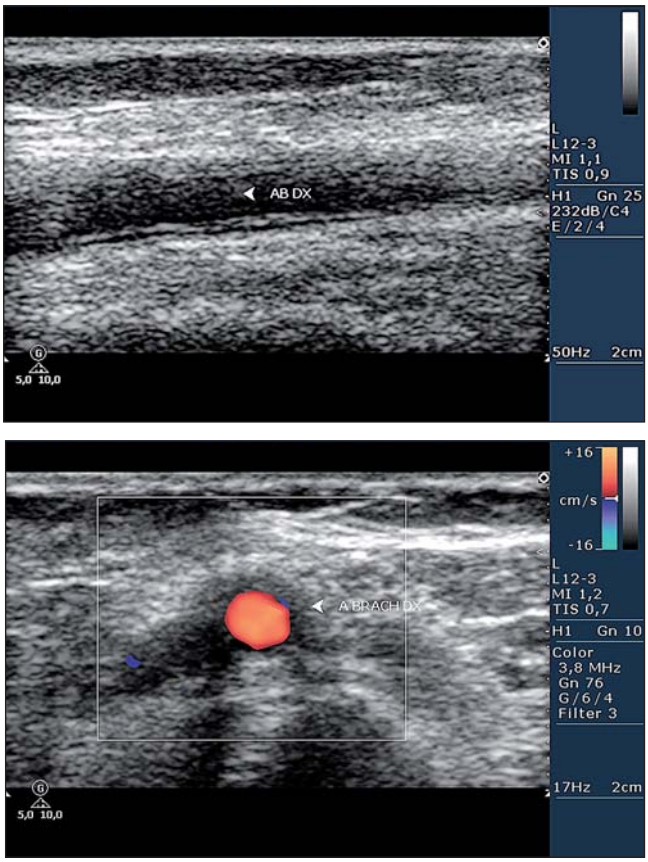

Obr. 11, 12 – A. brachialis dx. – dlouhá a krátká osa

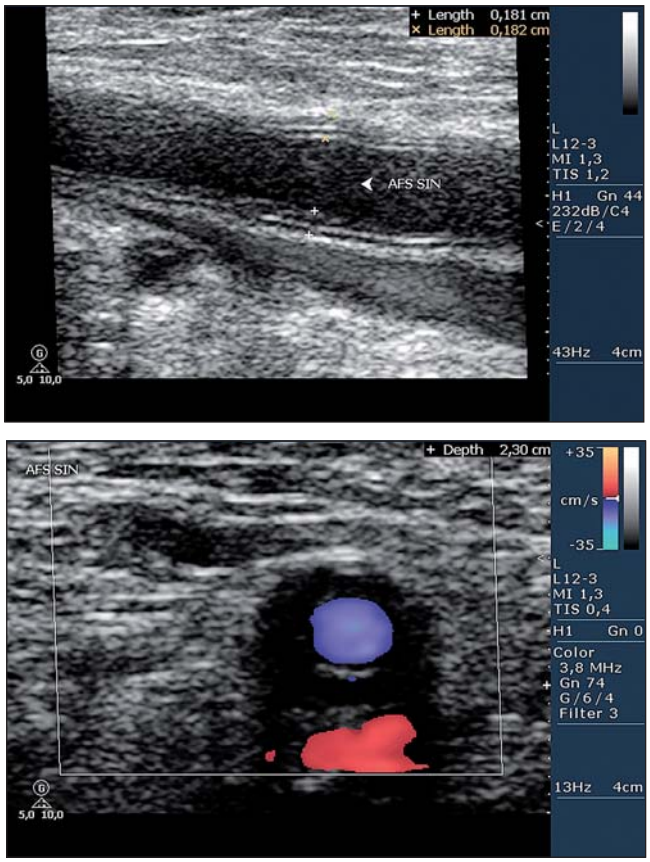

Obr. 13, 14 – A. femoralis superficialis sin. – dlouhá a krátká osa (nahoře echogenní linie v intimomedii, dole halo sign)

zen pro gastrointestinální intoleranci), rozvoj steroidního diabetu, myopatie a osteoporózy, 11/2014: herpes zoster abdominalis, 12/2014: vysazení alendronátu pro alopecii (dále léčena ibandronátem), 2/2015: relaps onemocnění při snižování dávek kortikoidů (tehdy prednison podáván v dávce 10 mg denně – opětovné navýšení na 40 mg denně s postupným snižováním), na doporučení Revmatologického ústavu zpět azathioprin, který hůře tolerovala, nicméně čtyři měsíce ho užívala, 6/2015: azathioprin vysazen pro výrazné zvýšení aktivity jaterních enzymů a neúčinnost léčby (opětovný vzestup zánětlivých markerů), 8/2015: zahájeno podávání methotrexátu – zpočátku 10 mg týdně vzhledem k renální insuficienci, v prosinci 2015 navýšení dávky na 15 mg týdně (bez alterace ledvinných funkcí), 2/2016: další vzestup zánětlivé aktivity (methotrexát tedy také zcela bez efektu), 4/2016: v Revmatologickém ústavu v Praze započata pulsní léčba cyklofosfamidem, doporučeno změnit ibandronát na denosumab, kontrolní DUS – regrese zánětlivých změn, některé tepny ale poškozeny (stenotizovány) nevratně, t.č. bez kortikoterapie, stav po pátém pulsu cyklofosfamidu.

K. F. (72letý muž)

- **Pro kasuistiku podstatné anamnestické údaje:** sledován v hematologické poradně pro lehkou anemii a trombocytopenii, monoklonální gamapatii IgA kappa – laboratorní známky lehké chronické hemolýzy, paroxysmální noční hemoglobinurie vyloučena, 1/2015: vyšetřen v Ústavu hematologie a krevní transfuze, kde provedena trepanobiopsie kostní dřeně – jednoznačně neprokázán myelodysplastický syndrom ani mnohočetný myelom, splenomegalie v anamnéze (7/2009: slezina v podélné ose dle ultrazvuku 180 mm) – normalizace, t.č. hraniční velikost, v roce 1974 léčen pro syfilis, přetrvávají protilátky proti antigenům *Treponema pallidum* subsp. *Pallidum* (TPP).
- **5/2015:** hospitalizován na interním oddělení pro febrilní stav nejasné etiologie, zimnice s třesavkami, kašel, nechutenství, slabost – FW 90/105, CRP 143,5 mg/l, hemoglobin 107 g/l, bez leukocytózy, kultivační vyšetření, rtg S + P, ultrazvuk břicha, ORL vyšetření, TTE – vše bez nálezu infekčního fokusu, *DUS velkých tepen:* symetrické, hypoechogenní ztluštění intimomedie ACC bilat. (max. 1,2 mm).

Tabulka 3 – Vývoj onemocnění

Časová osa	4/2014	6/2014	12/2014	2/2015	8/2015	12/2015	2/2016	9/2016
FW	130/neměřitelná	44/65	12/31	120/132	12/33	45/78	57/98	32/70
CRP (mg/l)	106,3	1,7	5,5	212,0	4,2	46,9	73,7	57,2
Hemoglobin (g/l)	77	100	116	98	121	112	102	118

- **Diagnóza:** suspektní GCA velkých tepen.
- **Léčba:** již za hospitalizace zahájena terapie prednisonem s postupným snižováním dávek.
- **Efekt terapie, další průběh + současný stav:** ústup horeček, pokles zánětlivé aktivity, zlepšení krevního obrazu, pacient subjektivně zcela bez obtíží, PET/CT s odstupem již negativní, prednison vysazen na přelomu června/července 2016, t.č. nemocný bez kortikoterapie, ke zhoršení stavu nedošlo, zánětlivá aktivita nepřítomna (CRP 1,0 mg/l).

A. K. (75letá žena)

- **Pro kasuistiku podstatné anamnestické údaje:** antikoagulační terapie warfarinem pro anamnézu fibrilace síní, chronická anemie.
- **5/2016:** hospitalizována na interním oddělení pro celkové zhoršení stavu – subjektivně slabost, stav po pádu, bolesti levého kolenního kloubu, FW 130/neměřitelná, CRP 310,7 mg/l, hemoglobin 86 g/l, bez leukocytózy, paraproteinemie, kultivačně potvrzena uroinfekce – podávána ATB, přesto při kontrolách stále vyšší hodnoty CRP (ostatní kultivační vyšetření, rtg S + P, ultrazvuk břicha i TTE bez nálezu jiného infekčního fokusu), bolesti levého kolene na vrub těžké gonartrózy, po pádu navíc recidivující výpotek, koleno ale objektivně bez známek gonitidy, při gastroskopii jen zhojené eroze v antru (nález neobjasňující příčinu anemie), pro rozdílné hodnoty TK na horních končetinách doporučeno ambulantně doplnit ještě DUS velkých tepen.
- **6/2016:** *DUS velkých tepen:* zánětlivé postižení obou ACC v téměř celém jejich průběhu, obou subklaviálních tepen distálně a a. axillaris vlevo, v pravé axilární arterii akcentace patologické hypertrofie intimomedie až na vlasovou stenózu (Vp až 500 cm/s), zřetelné halo sign (obr. 15, 16).
- **Diagnóza:** GCA velkých tepen s hemodynamicky závažnou stenózou a. axillaris vpravo (příčina paraproteinemie dovyšetřována, ale její přítomnost v. s. pouze v souvislosti se základní diagnózou).
- **Léčba:** zahájena terapie prednisonem s postupným snižováním dávek.
- **Efekt terapie, další průběh + současný stav:** při léčbě kortikoidy výrazný pokles zánětlivých markerů, ústup anemie, t.č. užívá 10 mg prednisonu denně.

V. H. (73letá žena)

- **Pro kasuistiku podstatné anamnestické údaje:** osteoartróza kolenních kloubů, stav po artroskopii pravého kolene – menisektomie, 2014 yersiniová infekce – pozitivní Western blot, klinika vyjádřena nebyla, po přeléčení antibiotiky artritida radiokarpálního kloubu vlevo.
- **5/2015:** *revmatologické vyšetření*: anamnesticky potíže přibližně jeden rok, v létě 2015 bolesti křížokyčelního skloubení, rehabilitační léčba nevyhovovala, následně bolesti DK, při chůzi bolesti kolenních kloubů, třísel, tuhnutí stehen při chůzi do kopce (před půlrokem vyšla do čtvrtého patra bez potíží), při fyzikálním vyšetření klouby bez zn. artritidy, kyčle volné, kolenní klouby s drásoty – více vpravo, nenápadný šelest nad L klíčkem, laboratorně FW 94/122, CRP 37,1 mg/l (10/2015 CRP 3,8 mg/l), hemoglobin 112 g/l.
- **5/2016:** *DUS velkých tepen:* patologicky ztluštělá intimomedie společných karotických, subklaviálních a axilárních tepen oboustranně, současně postižení tepen DK (významná stenóza a. femoralis superficialis vlevo, pacientka však více symptomatická vpravo – zatím doporučen konzervativní postup, důsledná korekce lipidogramu).
- **Diagnóza:** obrovskobuněčná arteritida velkých tepen.
- **Léčba:** zahájena terapie prednisonem s postupným snižováním dávek.
- **Vliv terapie, další průběh + současný stav:** pokles zánětlivé aktivity, 10/2016: kontrolní DUS – patrna významná regrese změn v pravé ACC a axilární arterii, subjektivně dominují bolesti DK (na DK ultrazvukový nález oproti 5/2016 beze změn), doporučena konzultace s cévním chirurgem – objednána CT angiografie tepen DK, t.č. užívá 10 mg prednisonu denně.

J. V. (64letý muž)

V následující kasuistice prezentujeme případ pacienta s obrovskobuněčnou arteritidou, u něhož byla kromě velkých tepen extrakaniálně postižena současně i temporální arterie. Jak již bylo výše uvedeno, u části pacientů se mohou tyto nosologické jednotky vzájemně překrývat.
- **Pro kasuistiku podstatné anamnestické údaje:** stav po dětské mozkové obrně se spastickou kvadruparézou, výraznější postižení pravostranných končetin, jacksonské epileptické záchvaty, mentální defekt typu horní debility na podkladě perinatální encefalopatie, normochrom-

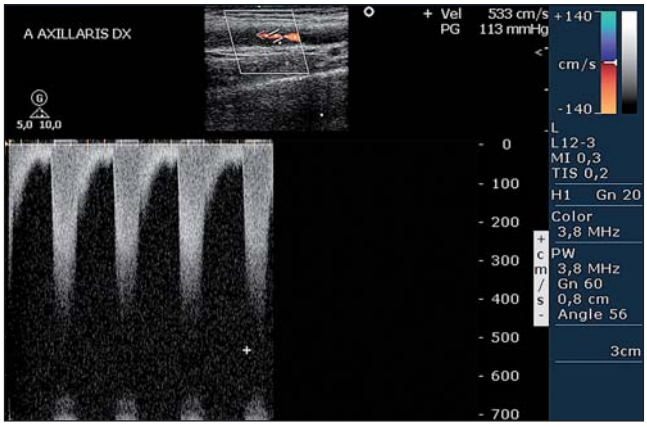

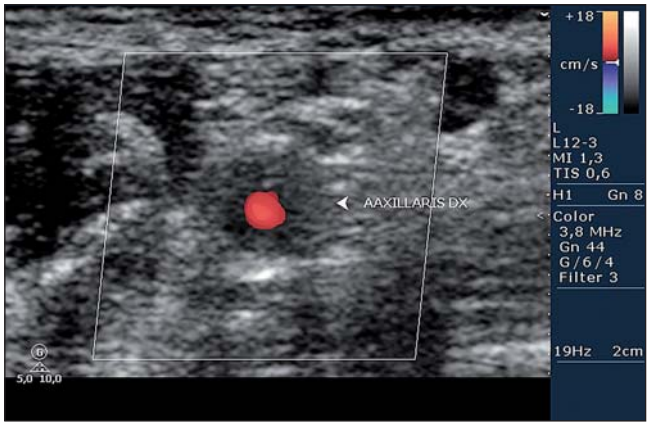

Obr. 15, 16 – Kritická stenóza a. axillaris vpravo, halo sign

ní normocytární anemie – snížená hodnota vitaminu B_{12} (bez retikulocytózy jako odezvy na jeho intramuskulární aplikaci), protilátky proti parietálním buňkám žaludeční sliznice negativní.
- **10/2015:** hospitalizován na interním oddělení k dovyšetření etiologie anemie (mj. pozitivní test na okultní krvácení do stolice) – anamnesticky pouze váhový úbytek, jinak bez výraznější symptomatologie, FW 58/100, CRP 61,9 mg/l, hemoglobin 115 g/l, bez leukocytózy, pozitivní přímý Coombsův test (ale nízký titr protilátek), dle vyšetření buněčné imunity vysoké procento NK buněk v periferní krvi, screening auto-/antifosfolipidových protilátek negativní, kultivační vyšetření, rtg S + P, ultrazvuk břicha, CT vedlejších dutin nosních, TTE – infekční fokus nenalezen, gastroskopie i kolonoskopie negativní, na základě nálezu při DUS velkých tepen vysloveno podezření na vaskulitidu (obr. 17–19), objednáno PET/CT.
- **11/2015** *PET/CT:* vysoká kumulace FDG v rozšířené, prosáklé stěně celé aorty (šíře až 4 mm) postupně mizející na úrovni AIC bilat., dále v obou subklaviálních a axilárních tepnách, zachycených úsecích brachiálních tepen a společných krkavic; vedlejším nálezem ložisko navazující na rozšířený čelní roh levé postranní komory (odpovídá již v minulosti na CT mozku popisované rozsáhlé arachnoidální cystě).
- **Diagnóza:** obrovskobuněčná arteritida velkých tepen.
- **Léčba:** zahájena terapie prednisonem s postupným snižováním dávek.

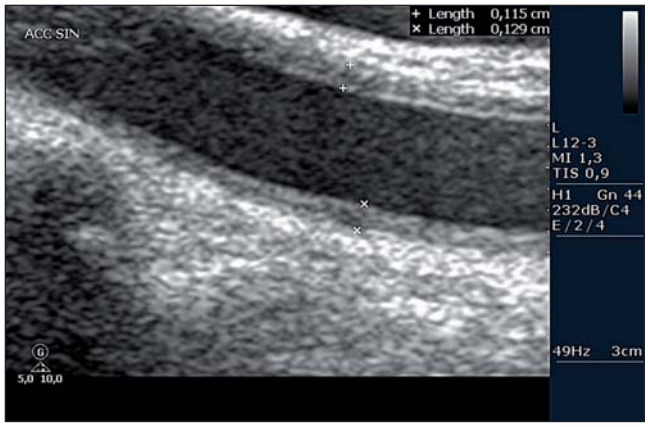

Obr. 17 – A. carotis communis sin. – dlouhá osa

Obr. 18 – A. carotis communis dx. – krátká osa

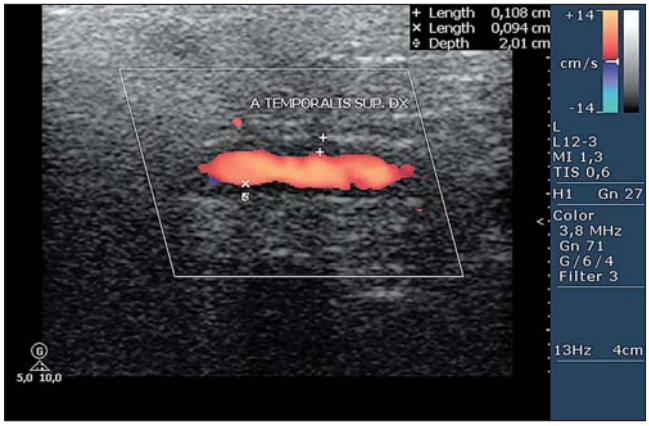

Obr. 19 – A. temporalis superficialis dx. – dlouhá osa

- **Vliv terapie, další průběh + současný stav:** pacient bez výraznějších potíží, pokles zánětlivé aktivity, ústup anemie (pozitivní Coombsův test s nízkým titrem protilátek v. s. v souvislosti s vaskulitidou), 6/2016: kontrolní DUS – výrazná regrese zánětlivých změn postižených tepen, t.č. užívá 5 mg prednisonu denně.

V. Š. (21letá žena)

Tato kasuistika popisuje případ mladé pacientky s Takayasuovou arteritidou a nápadně rozdílnými rychlostmi proudění krve v truncus coeliacus v závislosti na fázi dýchání.
- **7/2014:** výsev erythema nodosum na bércích v. s. parainfekční etiologie při chlamydiové infekci (*Chlamydia trachomatis*), opakovaně přeléčena ATB (včetně partnera), kortikoidy.
- **12/2014:** hospitalizována na interním oddělení pro recidivu nodózního erytému, febrilie, bolesti břicha, průjem, poruchy vizu, parestezie PHK a pravé poloviny obličeje – při přijetí dále udávala bolesti hlavy, únavu, slabost, nechutenství a váhový úbytek 5 kg, laboratorně FW 57/165, CRP 136 mg/l, lehká anemie, leukocytóza, nález v močovém sedimentu suspektní z uroinfekce, kultivační vyšetření negativní, ostatní vyšetření: *1) oční vyšetření:* bez podstatné patologie, *2) ultrazvuk* břicha: prosáknutí střevní stěny od colon ascendens po polovinu transverza, *3) kolonoskopie:* v. s. Crohnova choroba pravé poloviny kolon (histologicky hustá smíšená zánětlivá infiltrace proprie), *4) TTE (obr. 20), 5) TEE (obr. 21), 6) duplexní ultrasononografie* (obr. 22, 23).

Vstupně byl při sonografickém vyšetření nápadný také rozdíl rychlostí proudění krve v truncus coeliacus v inspiriu a exspiriu – zvýšení v exspiriu (až 3 m/s) a snížení v inspiriu. Obecně by takovýto sonografický nález spolu s nespecifickými zažívacími obtížemi pacienta byl suspektní z diagnózy Dunbarova syndromu (syndrom ligamentum arcuatum medianum). U této konkrétní pacientky došlo při dalších ultrazvukových kontrolách k poklesu rychlostí, což by se dalo vysvětlit regresí zánětlivého postižení truncus coeliacus při léčbě, nicméně rozdíl rychlostí proudění krve mezi inspiriem a exspiriem zůstal patrný (1,8 m/s vs. 2,2 m/s) (obr. 24, 25).
- **Diagnózy:** Takayasuova arteritida s postižením descendentní aorty, karotid, podklíčkových tepen a truncus coeliacus, Crohnova choroba.

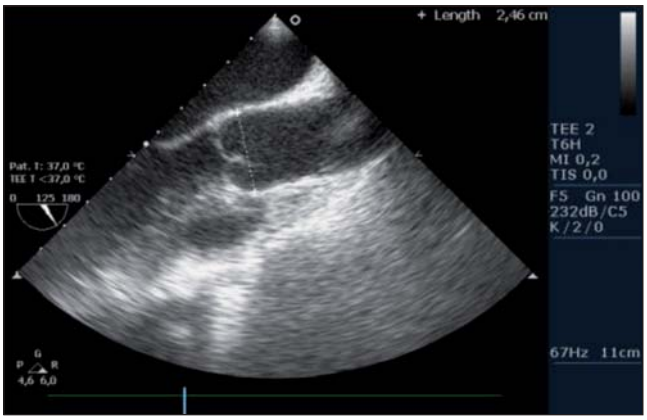

Obr. 20 – TTE: ascendentní aorta a oblouk bez známek vaskulitidy

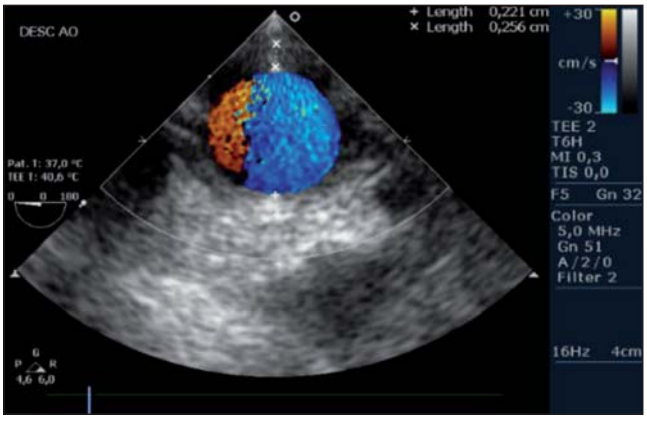

Obr. 21 – TEE: známky vaskulitidy v descendentní aortě (ztluštění intimomedie – do 2,7 mm)

Obr. 22 – Postižení truncus brachiocephalicus (ztluštění intimomedie – do 2,5 mm)

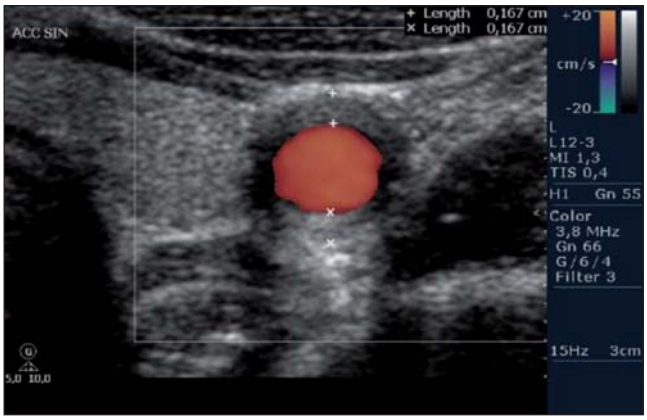

Obr. 23 – Postižení a. carotis communis

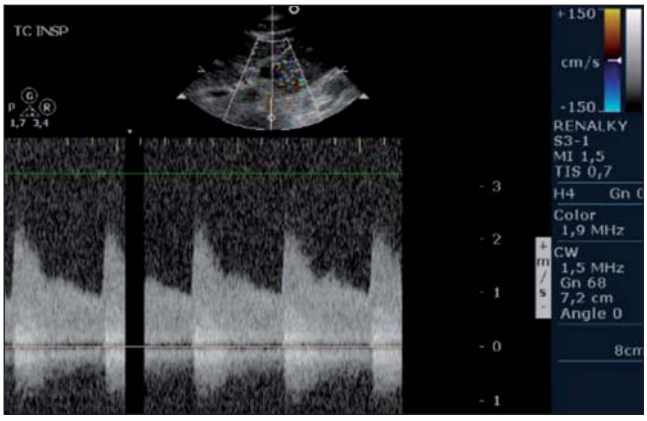

Obr. 24 – Truncus coeliacus v inspiriu

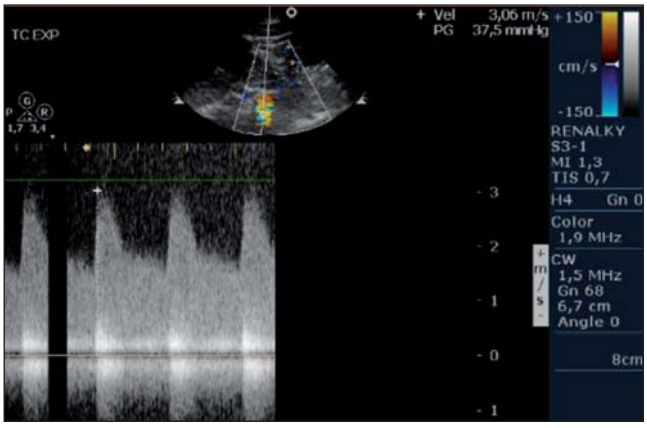

Obr. 25 – Truncus coeliacus v exspiriu

- **Léčba:** zahájena terapie prednisonem s postupným snižováním dávek, od března 2015 kombinace prednison + azathioprin.
- **Vliv terapie, další průběh + současný stav:** 1/2015: PET/CT s příznivým nálezem, 11/2015: parotitida, 12/2015: kontrolní DUS – ještě patrno ztluštění IMT levé a. carotis communis, ostatní tepny již prakticky bez známek vaskulitidy, klinicky zlepšena, pokles zánětlivé aktivity přetrvává, t.č. užívá 75 mg azathioprinu denně (výhledově bude dávka pravděpodobně snižována).

Závěr

Vaskulitidy velkých tepen jsou relativně vzácná onemocnění s pestrým klinickým obrazem. V poslední době jejich incidence narůstá, což je dáno především zvyšujícím se povědomím o jejich existenci a zlepšením dostupnosti moderních zobrazovacích metod. Příznaky jsou často nespecifické, proto nemocní obvykle dlouho unikají stanovení správné diagnózy. V úvodu bývají často léčeni antibiotiky pro febrilní stav nejasné etiologie. U těchto nemocných

pak může dojít ke spontánnímu vyhasnutí zánětlivého procesu a k lékaři je v budoucnu přivedou až pozdní komplikace – stenózy arterií a s nimi spojené klinické projevy z ischemie orgánů. Pro vaskulitidy neexistuje žádný specifický laboratorní marker. Duplexní ultrasonografie je relativně rychlá, levná, snadno dostupná a neinvazivní zobrazovací metoda bez kontraindikací, jejíž nevýhodou je však nižší specificita. Pokud má však pacient nespecifické symptomy a zvýšené hodnoty zánětlivých markerů, které se nepodaří laboratorními, kultivačními, zobrazovacími ani jinými klinickými vyšetřeními objasnit, a sonografický nález je suspektní z vaskulitidy, je velmi pravděpodobné, že pacient skutečně trpí tímto onemocněním a zahajujeme u něj léčbu bez nutnosti dalšího ověřování. Při trvajících diagnostických rozpacích je indikováno provedení PET/CT. Mnoho případů, původně uzavřených jako obrovskobuněčné temporální arteritidy, bývá po provedení PET/CT, které zobrazí kompletní rozsah cévního postižení, následně překlasifikováno na obrovskobuněčné arteritidy velkých tepen. Pokud tedy máme z výsledků ostatních vyšetření a klinického obrazu podezření na vaskulitidu velkých tepen, bylo by zřejmě vhodné, provádět PET/CT rutinně, ačkoli se stále jedná o hůře dostupné a finančně nákladné vyšetření, jež pro pacienta představuje zátěž kontrastní látkou.

Cílem této práce bylo poukázat na skutečnost, že ačkoli se na vaskulitidy v diagnostické rozvaze často nemyslí, je možné se s nimi setkat i v běžné klinické praxi. Všechny vaskulitidy pacientů z našeho souboru dosud považujeme za primární. Z dalšího sledování a vyšetřování těchto nemocných zatím nebylo prokázáno, že by vaskulitida, kterou trpí, byla paraneoplastickým projevem.

Prohlášení autorů o možném střetu zájmů
Autoři prohlašují, že nenastal konflikt zájmů.

Financování
Žádné.

Prohlášení autorů o etických aspektech publikace
Autoři prohlašují, že výzkum byl veden v souladu s etickými standardy.

Literatura

[1] J.C. Jennette, R.J. Falk, P.A. Bacon, et al., 2012 Revised International Chapel Hill Consensus Conference nomenclature of vasculitides, Arthritis and Rheumatism 65 (2013) 1–11.
[2] J. Bartůňková, M. Sobotková, Vaskulitidy, Postgraduální medicína 9 (2007) 148–152.
[3] K.-L. Lai, H.-H. Chen, J.-L. Lan, D.-Y. Chen, Ultrasonography of large-vessel vasculitides, Journal of Medical Ultrasound 20 (2012) 72–78.
[4] M. Harjacek, Challenges in Rheumatology: Ultrasonography in Diagnosis and Follow-Up of Temporal Arteritis: An Update, Rijeka: InTechOpen, 2011.
[5] N. Nishimoto, H. Nakahara, N. Yoshio-Hoshino, et al., Successful treatment of a patient with Takayasu arteritis using a humanized anti-interleukin-6 receptor antibody, Arthritis and Rheumatism 58 (2008) 1197-1200.
[6] K. Pavelka, P. Arenberger, M. Lukáš, et al., Biologická léčba zánětlivých autoimunitních onemocnění v revmatologii, gastroenterologii a dermatologii: Terapie vaskulitid, Praha: Grada Publishing, 2014.
[7] M. Catanoso, N. Pipitone, L. Magnani, et al, New indications for biological therapies, Internal and Emergency Medicine 6 (Suppl. 1) (2011) 1–9.
[8] A. Tomek, Vaskulitidy centrálního nervového systému, Neurologie pro praxi 16 (2015) 334–339.
[9] F. Numano, The story of Takayasu arteritis, Rheumatology (Oxford) 41 (2002) 103–106.
[10] M. Podrazil, Vaskulitidy. Ústav imunologie 2, LF UK a FN Motol, Praha, 2010, Available from: https://mefanet-motol.cuni.cz/download.php?fid=1072.
[11] D. Musil, Vaskulitida tepen velkého a středního kalibru, Interní medicína pro praxi 7 (2005) 154–155.
[12] R. Češka, Interna: Vaskulitidy velkých tepen, Praha: Triton, 2010.
[13] D. Vijayan, Takayasu Arteritis: A Less Common Presentation, Travancore Medical College, Kollam, 2015, Available from: http://ultimate-radiology.blogspot.cz/2015/03/takayasu-arteritis.html.
[14] M.E. Soto, N. Espinola, L.F. Flores-Suarez, P.A. Reyes, Takayasu arteritis: clinical features in 110 Mexican Mestizo patients and cardiovascular impact on survival and prognosis, Clinical and Experimental Rheumatology 26 (Suppl. 49) (2008) 9–15.
[15] W.C. Shiel, Takayasu Disease (Takayasu Arteritis), Mission Viejo, Kalifornie, 2016, Available from: http://www.medicinenet.com/takayasu_disease/page3.html.
[16] K. Pavelka, A. Pavelková, R. Bečvář, Polymyalgia rheumatica, Revmatologický ústav, Praha, 2001, Available from: http://www.cls.cz/dokumenty2/os/r126.rtf.
[17] M. Levin, T.N. Ward, Horton's disease: past and present, Current Pain and Headache Reports 9 (2005) 259–263.
[18] Z. Domínek, I. Fišer, M. Sosnová, J. Šach, Temporální arteritida, Postgraduální medicína 4 (2002) 788–791.
[19] G.G. Hunder, D.A. Bloch, B.A. Michel, et al., The American College of Rheumatology 1990 criteria for the classification of giant cell arteritis, Athritis and Rheumatism 33 (1990) 1122–1128.
[20] Temporální obrovskobuněčná arteritida (Hortonova). Cerebrovaskulární manuál. Available from: http://cmp-manual.wbs.cz/2202-vaskulitidy4.html.
[21] T.A. Kermani, K.J. Warrington, C.S. Crowson, et al., Large-vessel involvement in giant cell arteritis: a population-based cohort study of the incidence-trends and prognosis, Annals of the Rheumatic Diseases 72 (2013) 1989-1994.
[22] F. Muratore, T.A. Kermani, C.S. Crowson, Large-vessel giant cell ateritis: a cohort study, Rheumatology (Oxford) 54 (2015) 463–470.
[23] W.A. Schmidt, Role of ultrasound in the understanding and management of vasculitis, Therapeutic Advances in Musculoskeletal Disease 6 (2014) 39–47.
[24] P.C. Grayson, Lumpers and splitters: ongoing issues in the classification of large vessel vasculitis, Journal of Rheumatology 42 (2015) 149–151.
[25] Y. Nakasato, R.L. Yung, Geriatric Rheumatology: A Comprehensive Approach: Polymyalgia Rheumatica and Giant Cell Arteritis in the Elderly, Springer Science & Business Media, New York, 2011.

Z anglického originálu online verze článku přeložila autorka.