Cor et Vasa

Available online at www.sciencedirect.com

ScienceDirect

journal homepage: www.elsevier.com/locate/crvasa

Přehledový článek | Review article

Elektroanatomické mapování nejen v elektrofyziologii

(Electromechanical mapping in electrophysiology and beyond)

Tomáš Skála, Miloš Táborský

I. interní klinika – kardiologická, Lékařská fakulta Univerzity Palackého a Fakultní nemocnice Olomouc, Olomouc, Česká republika

INFORMACE O ČLÁNKU

Historie článku:
Došel do redakce: 31. 7. 2015
Přepracován: 2. 10. 2015
Přijat: 5. 10. 2015
Dostupný online: 3. 11. 2015

Klíčová slova:
CARTO
Elektroanatomické mapování
Fibrilace síní
Integrace zobrazovacích metod
Katetrizační ablace
NavX
Skiaskopie

Keywords:
Atrial fibrillation
CARTO
Catheter ablation
Electroanatomic mapping
Fluoroscopy
Image integration
NavX

SOUHRN

V tomto přehledovém článku shrnujeme již zavedené i nové elektroanatomické mapovací systémy a technologie pro katetrizační ablaci arytmií, zejména fibrilace síní. V posledních letech počet katetrizačních ablací exponenciálně roste díky technologickým pokrokům umožňujícím komplexní katétrové ablace. Kvalita současných systémů pro elektroanatomické mapování je dostatečně vysoká jak pro standardní ablace, jako je izolace plicních žil, tak i pro hodnocení a ablaci komplexních arytmií. Nadále jsou vyvíjeny nové nástroje a technologie s cílem usnadnit porozumění arytmiím a zjednodušit tak jejich ablaci. Trend jednoznačně ukazuje odklon od fluoroskopie k pokročilým technologiím.

© 2015, ČKS. Published by Elsevier sp. z o.o. All rights reserved.

ABSTRACT

In this review, we outline contemporary and upcoming electroanatomic technologies focusing on new mapping tools especially in catheter ablation for atrial fibrillation. The number of catheter ablations has been increasing exponentially in the last few years due to technological advancements enabling complex ablation strategies. The quality of the contemporary systems of electroanatomic mapping is sufficiently high in terms of both standard ablations, such as isolation of pulmonary veins, and evaluation and elimination of complex arrhythmias. New instruments and devices are coming out to facilitate the proces of understanding arrhythmias and thus simplify their elimination. The trend shows a deflection from fluoroscopy towards more advanced technologies.

Adresa: MUDr. Tomáš Skála, Ph.D., I. interní klinika – kardiologická, Lékařská fakulta Univerzity Palackého a Fakultní nemocnice Olomouc, I. P. Pavlova 6, 775 20 Olomouc, e-mail: tomasskala@gmail.com
DOI: 10.1016/j.crvasa.2015.10.002

Tento článek prosím citujte takto: T. Skála, M. Táborský, Electromechanical mapping in electrophysiology and beyond, Cor et Vasa 57 (2015) e470–e482, jak vyšel v online verzi *Cor et Vasa* na http://www.sciencedirect.com/science/article/pii/S001086501500106X

Úvod

V posledním desetiletí zaznamenaly systémy pro elektroanatomické mapování prudký rozvoj. V současnosti umožňují trojrozměrnou (3D) rekonstrukci jakékoli části srdce bez nutnosti navigace pod skiaskopickou kontrolou. Skiaskopie sice ještě pořád představuje základní metodu pro zobrazování mapovacích a ablačních katétrů, nicméně pro přesné zobrazení struktur potřebných k ablaci komplexních arytmií ji lze použít pouze v omezené míře (obr. 1) [1]. Kromě přesného zobrazení anatomie srdce, polohy a pohybu katétrů hrají tyto mapovací systémy významnou roli při poznávání mechanismů arytmií. Integrace anatomických a elektrokardiografických (EKG) údajů je velmi užitečná pro volbu optimálního místa ablace. Použití mapovacích systémů pomáhá zkrátit dobu samotného výkonu, skiaskopický čas i délku aplikace radiofrekvenční energie [2].

Dnes jsou pro katetrizační ablace k dispozici dva mapovací systémy: CARTO (Biosense Webster, Inc., Diamond Bar, CA, USA) a EnSite Velocity (St. Jude Medical, Inc., St. Paul, MN, USA). V obou případech je koncepce založena na 3D rekonstrukci srdečních oddílů spolu se současným zobrazením mapovacích a ablačních katétrů.

CARTO

Mapovací systém CARTO používá nízkoenergetická elektromagnetická pole. Cívky, které tato nehomogenní magnetické pole generují (tři cívky s různě slabými magnetickými poli – 5×10^6 až 5×10^5 Tesla) jsou uloženy v rámu tvaru trojúhelníku (lokalizační deska – location pad) pod vyšetřovacím stolem, na němž pacient během ablačního výkonu leží. V hrotu katétru je umístěn magnetický senzor. Přesná poloha katétru v prostoru se zjišťuje určením síly a orientace magnetického pole. Protože pohyby pacienta vedou k nepřesnostem na již generované mapě, byla starší generace systému CARTO vybavena navíc ještě referenčním senzorem na zádech pacienta. Nejnovější generace systému CARTO (CARTO3) lokalizuje katétry na základě měření nejen magnetického pole, ale i impedance. Šest nalepovacích elektrod (po třech na hrudi a na zádech pacienta) měří proud o unikátní frekvenci z různých elektrod katétrů (obr. 2, 3). Údaje z magnetických senzorů jsou pro eliminaci případného zkreslení (daného

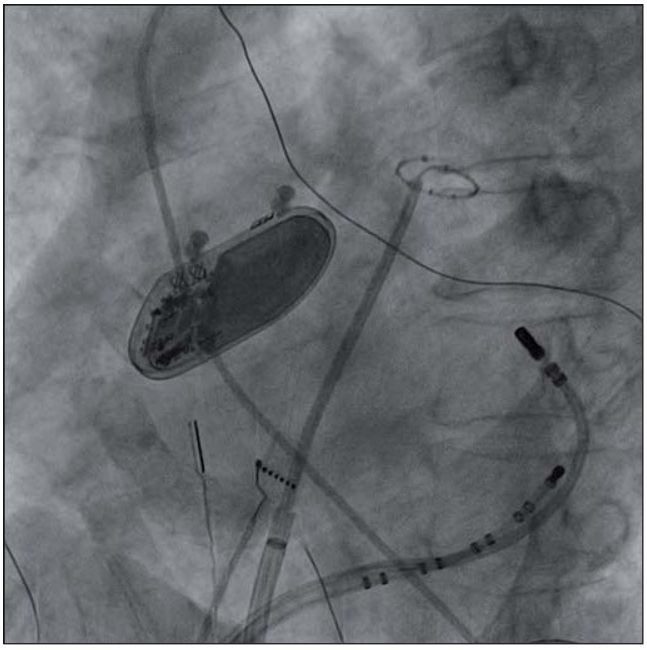

Obr. 1 – Skiaskopie. Transseptální sheath s cirkulárním mapovacím katétrem Lasso v plicní žíle. Dekapolární mapovací katétr a ablační katétr v koronárním sinu. Biomonitor (implantabilní záznamník EKG).

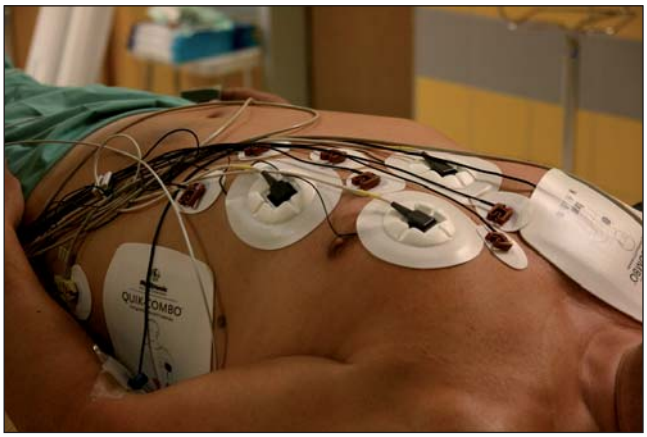

Obr. 2 – Elektroanatomický systém CARTO. Nalepovací elektrody (tři na hrudi pacienta).

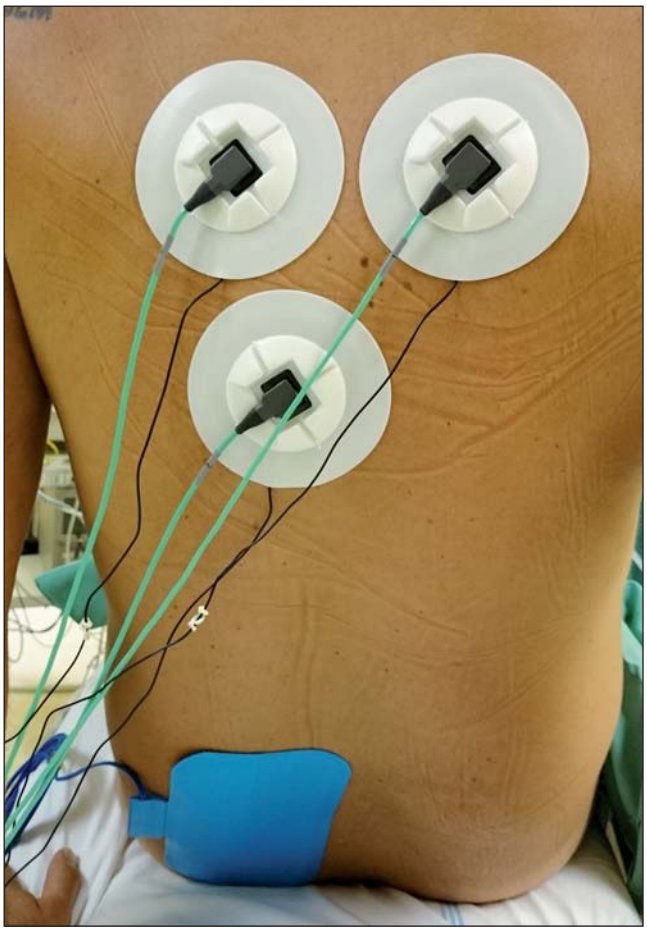

Obr. 3 – Elektroanatomický systém CARTO. Nalepovací elektrody (tři na zádech pacienta).

Obr. 4 – Pracoviště technika obsluhujícího elektroanatomický mapovací systém (CARTO3)

nehomogenním rozložením intrathorakální rezistence) korigovány údaji o impedanci. Tato hybridní metoda nejen že dále zvyšuje přesnost systému CARTO, ale hlavně umožňuje zobrazit několik katétrů současně. Pohyb pacienta nebo dislokace lokalizační desky může způsobit významný posun ve vytvořené mapě, který již nelze následně korigovat. Prostorové mapy srdečních oddílů se vytvářejí akvizicí jednotlivých bodů v místech kontaktu katétru s endokardem (nebo epikardem v případě epikardiální ablace). Čím vyšší je počet získaných bodů, tím přesnější jsou anatomické detaily (obr. 4). Nová generace systému CARTO je schopna vytvářet prostorové mapy formou *rychlého anatomického mapování* (*fast anatomical mapping, FAM*), tedy kontinuální akvizice mnoha bodů pouhým pohybováním katétru v jednotlivých srdečních oddílech. Nevýhodou systému CARTO je jeho uzavřená architektura vyžadující použití původního ablačního katétru s magnetickým senzorem (např. Navistar, Biosense Webster, Inc., Diamond Bar, CA, USA), protože mapy nelze vytvořit jiným než originálním katétrem.

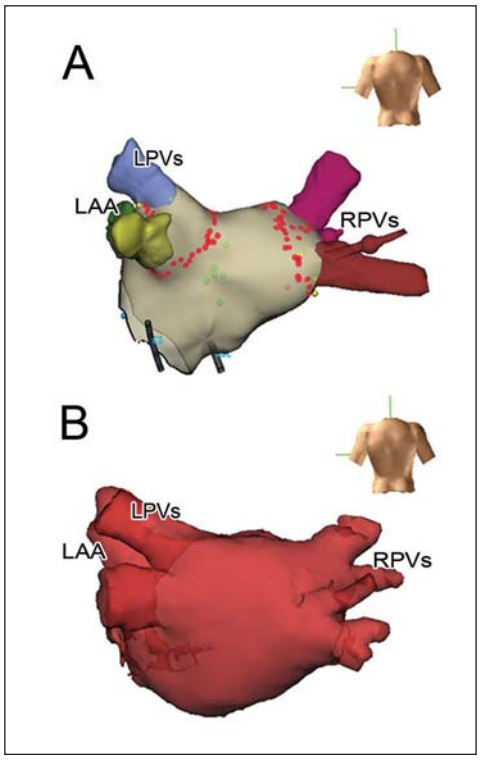

Obr. 5 – EnSite NavX. Trojrozměrná (3D) rekonstrukce levé síně. A – ablace pro paroxysmální fibrilaci síní. Červené tečky – body ablace. B – integrace CT scanu. (Obrázky otištěny s laskavým svolením MUDr. Petra Peichla, Ph.D., IKEM, Praha.)

EnSite NavX

Systém EnSite NavX (nejnovější verze má označení *EnSite Velocity*) používá referenční elektrody nalepované na povrch těla. Mezi páry těchto elektrod prochází elektrický signál (vysokofrekvenční – 8 kHz – střídavý proud). Intrakardiální katétry jsou vybaveny senzorickými elektrodami. Tyto elektrody v katétrech odečítají hodnoty voltáže vůči referenční elektrodě a údaje odesílají do počítače pro další zpracování. Naměřená hodnota voltáže umožňuje stanovit polohu elektrody, a tedy i katétru v prostoru [3]. To je velký rozdíl oproti systému CARTO (v systému CARTO měří nalepovací elektrody proud z elektrod v katétrech, zatímco u systému EnSite měří elektrody v katétrech proud mezi jednotlivými dvojicemi referenčních elektrod). Lokalizace katétrů se vypočítává pomocí gradientu impedance vůči referenční elektrodě. Tyto výpočty často komplikuje nelineární impedance lidského těla (která se může během výkonu měnit). Tuto překážku lze do jisté míry překonat postupem označovaným *field scaling*, jímž se upravuje nelinearita geometrie a který bere v úvahu naměřený odstup mezi elektrodami.

Hlavní předností systému EnSite oproti systému CARTO je – díky jeho otevřené architektuře – možnost zobrazení řady různých katétrů od různých výrobců, přičemž pro vytvoření mapy lze použít všechny zobrazené katétry. Trojrozměrná rekonstrukce srdečních oddílů se rovněž provádí pohybováním katétru v prostoru. Během získávání anatomických údajů z elektrod na katétrech lze současně přijímat i údaje z elektrofyziologického vyšetření. Trojrozměrná mapa vytvářená z jednotlivých bodů v prostoru umožňuje integraci elektrokardiografických signálů (obr. 5). Na rozdíl od systému CARTO se při použití systému EnSite obvykle dává přednost umístění katétru v koronárním sinu (kde je katétr relativně stabilní) před použitím extrakardiální referenční elektrody. Použití intrakardiálního referenčního katétru lépe kompenzuje artefakty vznikající pohybem srdce a dýcháním. Problém vyvstává při dislokaci referenčního katétru, kdy dochází k nekorigovatelným posunům ve vytvořené mapě.

Malé monocentrické studie, které porovnávají přímo oba systémy při ablační léčbě fibrilace síní (FS), jednoznačně prokázaly přednosti systému CARTO oproti EnSite NavX, co se týče doby skiaskopie i délky výkonu, nicméně s podobnými klinickými výsledky [4,5].

Integrace obrazu

Ve většině případů se používají anatomické údaje z vyšetření srdce *výpočetní tomografií (CT),* méně často *magnetickou rezonancí* (*MR*) ještě před provedením ablace. Z těchto dat se vytvoří virtuální 3D CT mapa. Tato mapa

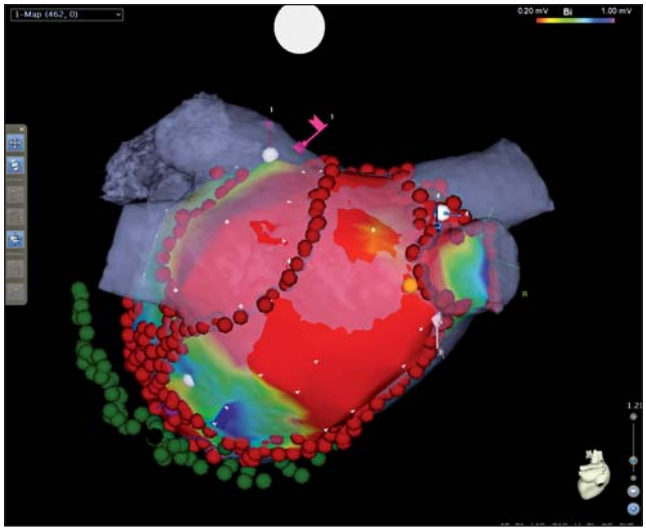

Obr. 6 – Elektroanatomický mapovací systém CARTO. CARTO-Merge – integrace obrazů (elektroanatomické voltážové mapy a 3D CT rekonstrukce levé síně). Katetrizační ablace pro perzistentní fibrilaci síní. Červené tečky – body ablace. Zelené tečky – body ablace v koronárním sinu. Oranžová tečka – jícen v těsné blízkosti zadní stěny levé síně.

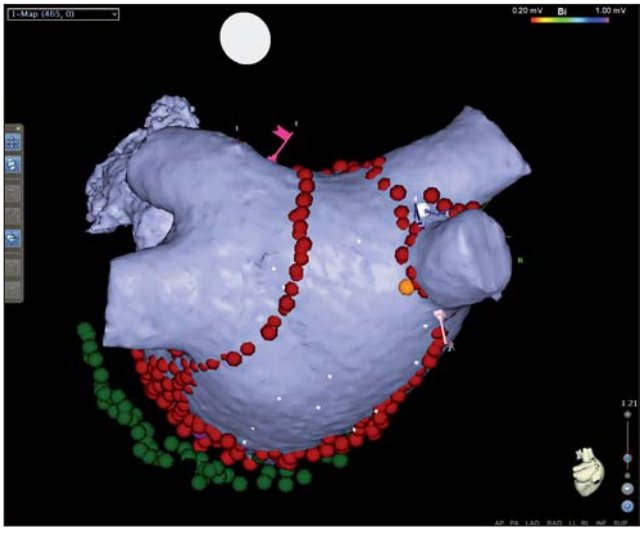

Obr. 7 – Elektroanatomický mapovací systém CARTO. 3D rekonstrukce levé síně – integrace CT scanu (pouze CT mapa) Katetrizační ablace pro perzistentní fibrilaci síní. Červené tečky – body ablace. Zelené tečky – body ablace v koronárním sinu. Oranžová tečka – jícen v těsné blízkosti zadní stěny levé síně.

přesně zobrazuje jednotlivé struktury včetně detailů, jako je např. hrana mezi levou plicní žilou a ouškem levé síně, se zobrazením potenciálních anatomických variant. Trojrozměrný CT model nejdříve slouží jako pouhý nástroj pro orientaci a posouzení anatomie s cílem vytvořit elektroanatomickou mapu, na níž jsou následně definovány konkrétní body (např. hrana mezi levými plicními žilami atd.), které jsou ukotveny na jim odpovídajícím místě na CT mapě (obr. 6, 7). Následně se provede integrace fúzí CT a anatomické mapy (v případě systému CARTO se modul nazývá *CARTO-Merge*). Ablaci tedy lze provádět buď za použití mapy, která vznikla fúzí CT mapy a generované anatomické mapy, nebo pouze za použití 3D CT mapy, která je na základě vytvořené anatomické mapy přesně ukotvena v prostoru. Tato integrace nám umožňuje pochopit anatomii pacientovy srdeční síně.

Pro vytvoření detailní 3D anatomické mapy můžeme rovněž použít metodu intrakardiální echokardiografie *(intracardiac echocardiography, ICE)*. Součástí systému CARTO je modul *CARTO-Sound*, který lze použít (s pomocí ICE) pro vytvoření 3D mapy kombinací četných 2D ultrazvukových řezů.

Integrace obrazu se nicméně neukázala být jednoznačně přínosnou. Retrospektivní srovnávací studie uvádějí kratší skiaskopické časy, nižší výskyt komplikací, a dokonce i vyšší úspěšnost [6]. Prospektivní studie však tyto výsledky nepotvrdily [7]. Velkou předností integrace obrazu s přesnou zobrazovací metodou je dokonalé zobrazení konkrétních detailů srdečního oddílu s možnými anatomickými variantami, a tak i s možným lepším kontaktem katétru s tkání v hůře dostupných místech (jako je třeba již zmíněná hrana mezi levou plicní žilou a ouškem levé síně). Nevýhodami jsou bezpochyby náklady na použitou zobrazovací metodu, její případná radiační zátěž (CT) a potenciální komplikace (např. alergické reakce na použitou kontrastní látku). Další skutečností, kterou je nutno vzít v potaz, je, že virtuální 3D rekonstrukce, stejně jako anatomická mapa generovaná bod po bodu, je pouze statickým zobrazením pohybujícího se orgánu. Integrace obou map se navíc ne vždy dokonale povede hlavně kvůli odlišným objemům síně během CT vyšetření a během výkonu. Mnoho elektrofyziologů nicméně metodu integrace obrazů v rutinní klinické praxi používá právě pro přesnost anatomického zobrazení.

Intrakardiální echokardiografie

Spolu s elektroanatomickým mapováním představuje zobrazovací metodu ICE, jež pravděpodobně nejvíce ovlivňuje přesnost výkonu. Skiaskopie nedokáže zobrazit přesný detail kontaktu mezi katétrem a myokardem (obr. 8). CT scan, i když je přesný, není (kvůli pohybům pacienta, respiračním pohybům, rozdílným objemům daného srdečního oddílu během CT a ablace) vždy do-

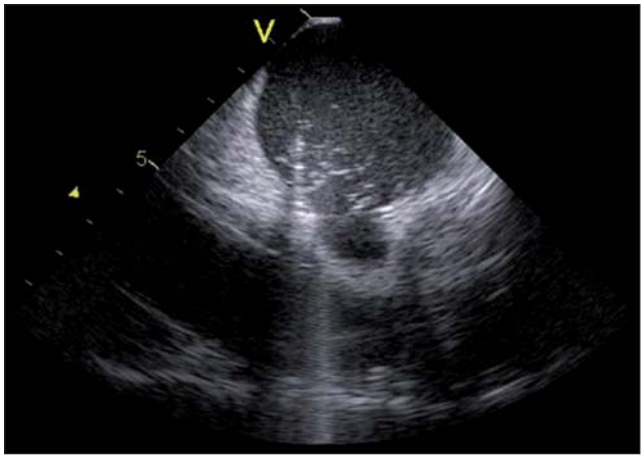

Obr. 8 – Intrakardiální echokardiografie. Kontakt ablačního katétru. Bubliny z katétru s proplachovaným hrotem.

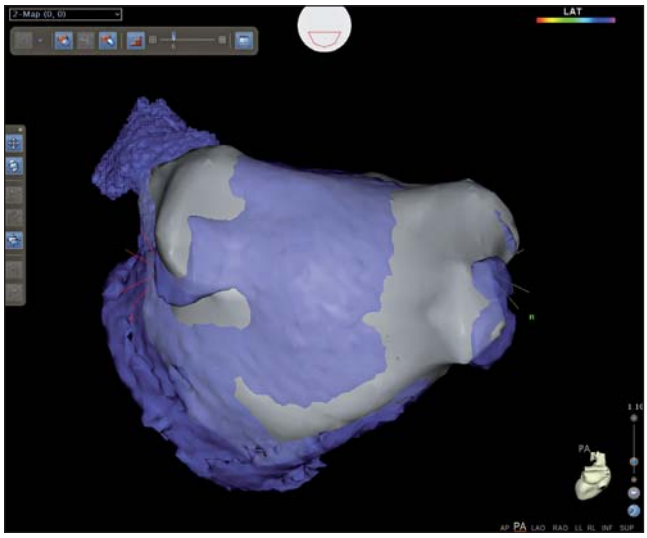

Obr. 9 – Elektroanatomický mapovací systém CARTO. Mapa FAM (3D rekonstrukce levé síně) + integrace CT scanu.

konale integrován do mapy. Ani přímé měření síly kontaktu katétru s tkání není naprosto spolehlivé. Metoda ICE vždy lokalizuje katétr přesně a zobrazí jeho vztah vůči okolním strukturám, takže je do velké míry schopna nahradit CT rekonstrukci integrovanou s anatomickou mapou, protože umožňuje neskiaskopické zobrazení všech významných anatomických struktur i jejich potenciálních anatomických variant v reálném čase. Při ICE můžeme sledovat všechny katétry, jejich kontakt s tkání i jejich vztah k sheathu. Díky bedlivému sledování ICE obrazu lze včas vypnout ablaci při lokálním přehřátí tkáně při ablaci, což se projeví náhle vzniklým shlukem mikrobublin, a předejít tak „steam-popu" a následné srdeční tamponádě. Po zobrazení jícnu se rovněž můžeme vyvarovat nadměrné ablace v jeho blízkosti, a zabránit tak tvorbě atrioezofageální píštěle. Díky ICE tedy není zpravidla nutné monitorovat teplotu v jícnu během výkonu. Zobrazení ant-

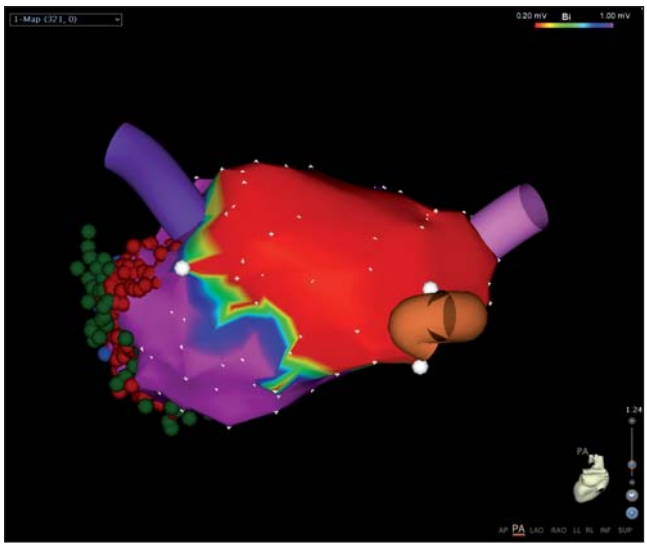

Obr. 10 – Voltážová mapa (CARTO). Mapa levé síně po izolaci plicních žil a box lézi (izolaci zadní stěny levé síně). Červená barva – oblasti zobrazující nízkou voltáž. Fialová barva – oblasti s normální voltáží.

ra a ostia plicních žil pomáhá zabránit ablaci v hloubce plicních žil, a tudíž prakticky úplně eliminovat nebezpečí vzniku jejich stenózy. Při ICE jsou zřetelně vidět i poměrně malé tromby, které by se mohly uvolnit a vyplavit. Jejich odsáním (a eventuální změnou dávky antikoagulace) lze zabránit vzniku tromboembolických komplikací. Případný vznik perikardiálního výpotku lze zaznamenat již v jeho časném stadiu, kdy je objem tekutiny v perikardu ještě velmi malý. A samozřejmě nám ICE umožňuje bezpečně provádět transseptální punkci [8]. Z hlediska bezpečnosti a účinnosti ablace představuje ICE snad nejvýznamnější zobrazovací metodu. Přes její vysokou cenu, kterou lze považovat za její jedinou nevýhodu, jsme přesvědčeni, že pravidelné používání ICE plně ospravedlňuje její nesporný přínos pro bezpečnost, účinnost a minimalizaci nutnosti použití skiaskopie.

Mapování arytmií pomocí elektroanatomického mapovacího systému

Pro mapování arytmií se nejdříve vytvoří 3D mapa srdeční komory, v níž se má ablace provést. Mapa se vytváří buď manuálně bod po bodu, nebo pouhým posouváním katétru bez akvizice jednotlivých bodů (FAM) (obr. 9). Při akvizici bodů v kterémkoli srdečním rytmu, v sinusovém, při fibrilací síní či při jiných arytmiích, se automaticky měří jejich voltáž.

Vytvořená *volt*ážová mapa nám umožňuje vyhledat případné jizvení, a to jak primární, tedy při postižení struktury myokardu (fibrotická remodelace síně, jizva po infarktu či operaci myokardu, oblasti myokardu postižené kardiomyopatií atd.), tak sekundární, po již provedené ablaci. Voltáže při mapování jsou ovlivněny srdeční frekvencí. Rozmezí normální voltáže pro bipolární voltážovou mapu je nejčastěji 0,3–1,0 mV u síní a 0,5–1,5 mV u komor (obr. 10). Oblasti s nízkou voltáží se zobrazují červeně a měly by odpovídat zjizvené/fibrotické tkáni (nízká voltáž je ale i v místě lokálního edému po ablaci či jen při hodnocení v extrasystole). Tyto oblasti nám umožňují definovat potenciálně významná místa vzniku a udržení arytmie, a to i pokud není arytmie právě přítomna. Fibrotická přestavba síní je spojena s nepříznivou prognózou po ablaci. Dle studie DECAAF byla fibróza v síni zjištěna při MR *(pozdní sycení gadoliniem – late gadolinium enhancement, LGE) před ablací FS* nezávislým faktorem recidivy arytmie. Intenzita LGE predikovala recidivu arytmie (od 15 % pro fibrózu 1. stupně [< 10 % stěny síně] až po 69 % pro fibrózu 4. stupně [≥ 30 stěny síně]) do jednoho roku až dvou let [9]. I když je míra prostorového rozlišení MR stále ještě omezujícím faktorem pro běžnou klinickou praxi, v budoucnu lze očekávat, že pokrok v této oblasti umožní zavedení této metody do klinické praxe. Stanovení rozsahu fibrotické přestavby myokardu ještě před ablací nám pravděpodobně napomůže při výběru pacientů vhodných k ablaci, k přesnému zacílení ablace i stanovení vhodného rozsahu ablace u konkrétních pacientů. V současnosti se MR používá pouze před ablací pro komorové tachykardie (vzhledem k větší tloušťce stěn srdečních komor ve srovnání se síněmi) k určení přítomnosti jizvy v myokardu. Vzhledem k jejímu nízkému prostorovému rozlišení zatím tato metoda není v praxi používána před

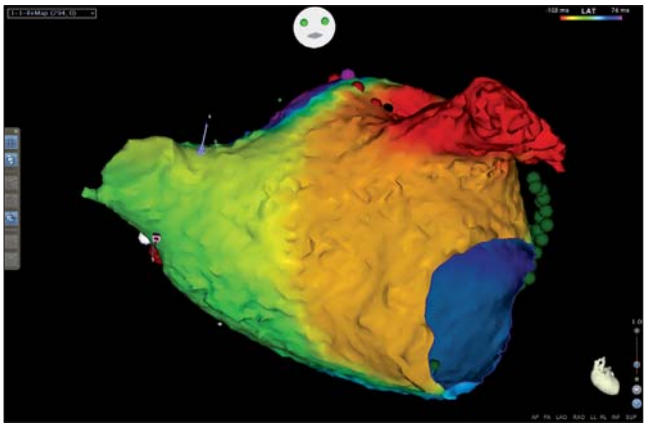

Obr. 11 – Aktivační mapa (CARTO). Mapa levé síně po provedení izolace plicních žil, stropní linie a posterolaterální mitrální linie. Fokální síňová tachykardie z ouška levé síně. Červená barva – nejčasnější aktivace levé síně, cíl ablace. Centrifugálně se šířící aktivace, blok vedení na ablačních liniích.

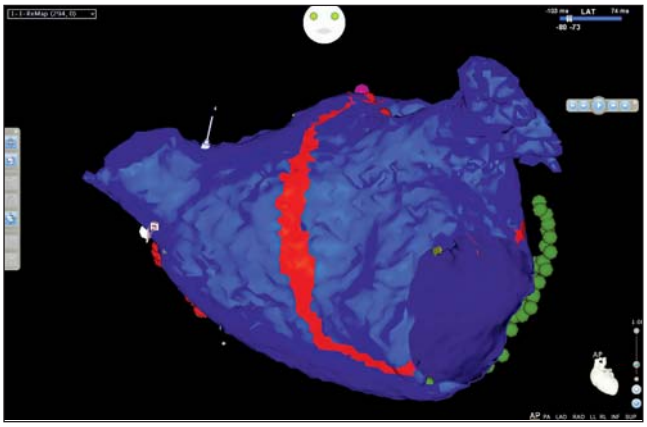

Obr. 12 – Propagační mapa (CARTO). Mapa levé síně po provedení izolace plicních žil, stropní linie a posterolaterální mitrální linie. Fokální síňová tachykardie z ouška levé síně. Červená barva – aktivace levé síně v jednom časovém bodě. Centrifugálně se šířící aktivace z ouška levé síně, blok vedení na ablačních liniích.

Obr. 13 – Nastavení okna zájmu (WOI). Anotace signálu v hodnoceném místě (ablační katétr, distální tip – MAP 1–2, šrafovaná vertikální linie). Referenční signál v proximálním koronárním sinu (CS 9–10). WOI (vertikální plné linie) pokrývá celý cyklus tachykardie.

ablací pro FS. Perspektivně se uvažuje o *integraci údajů z MR (LGE)* do elektroanatomické mapy navíc k informacím o voltáži s možným následným využitím pro substrátovou modifikaci [10]. Magnetická rezonance s LGE by měla být schopna odhalit případné mezery v liniích předchozích ablací, což nicméně díky možnostem současných metod mapování (např. cirkulární mapovací katétr Lasso určený k izolaci plicních žil) není nijak náročný úkol [11].

Aktivační mapování nám umožňuje v průběhu arytmie stanovit čas aktivace myokardu v jakémkoliv konkrétním místě s porovnáním s časem aktivace v místě referenčním. Jako referenční se pro síňovou tachyarytmii (AT) používá signál z katétru umístěného na stabilním místě (nejčastěji v koronárním sinu). Mapa (pravé a/nebo levé) síně se následně rekonstruuje bod po bodu za současného měření času aktivace v každém jednotlivém bodě s cílem vypočítat časový rozdíl mezi hodnoceným bodem a stabilní referencí (obr. 11). Jako reference pro mapování komorových tachyarytmií se používá komplex QRS povrchového EKG (volí se komplex s ostrou vlnou R nebo deflexí kmitu S). Charakter šíření signálu nám pomáhá určit mechanismus arytmie. U fokální tachykardie, kdy nám ablace v nejčasnějším bodě umožňuje zrušit arytmii a eliminovat její fokální zdroj, zaznamenáváme centrifugální šíření aktivace. Aktivaci šířící se cirkulárně kolem anatomické struktury či jizvy vidíme u reentry tachykardií. Arytmii lze zrušit (a zabránit její recidivě) ablací v jejím kritickém istmu, tedy v místě pomalého vedení mezi dvěma anatomickými bariérami. Ablaci si lze představit jako vytvoření překážky v rokli mezi dvěma horami s přerušením veškerého vedení v tomto kritickém místě pro udržení arytmie. Relativní čas (tzn. časový rozdíl mezi časem aktivace v konkrétním bodě a v referenčním místě) lze vyjádřit barevnou škálou. Šíření elektrické aktivace na dvoubarevné animované *propagační mapě* lze zobrazit ihned po vytvoření aktivační mapy (obr. 12). Aktivační mapování se provádí obtížně u nestabilních arytmií s měnící se délkou cyklu.

Nezbytnou podmínkou pro vytvoření a hlavně následnou interpretaci aktivační mapy je správné nastavení okna zájmu *(window of interest, WOI)* (obr. 13). Nastavení se liší pro síňové a komorové arytmie a rovněž pro fokální a makroreentry tachykardie. Nesprávné vymezení

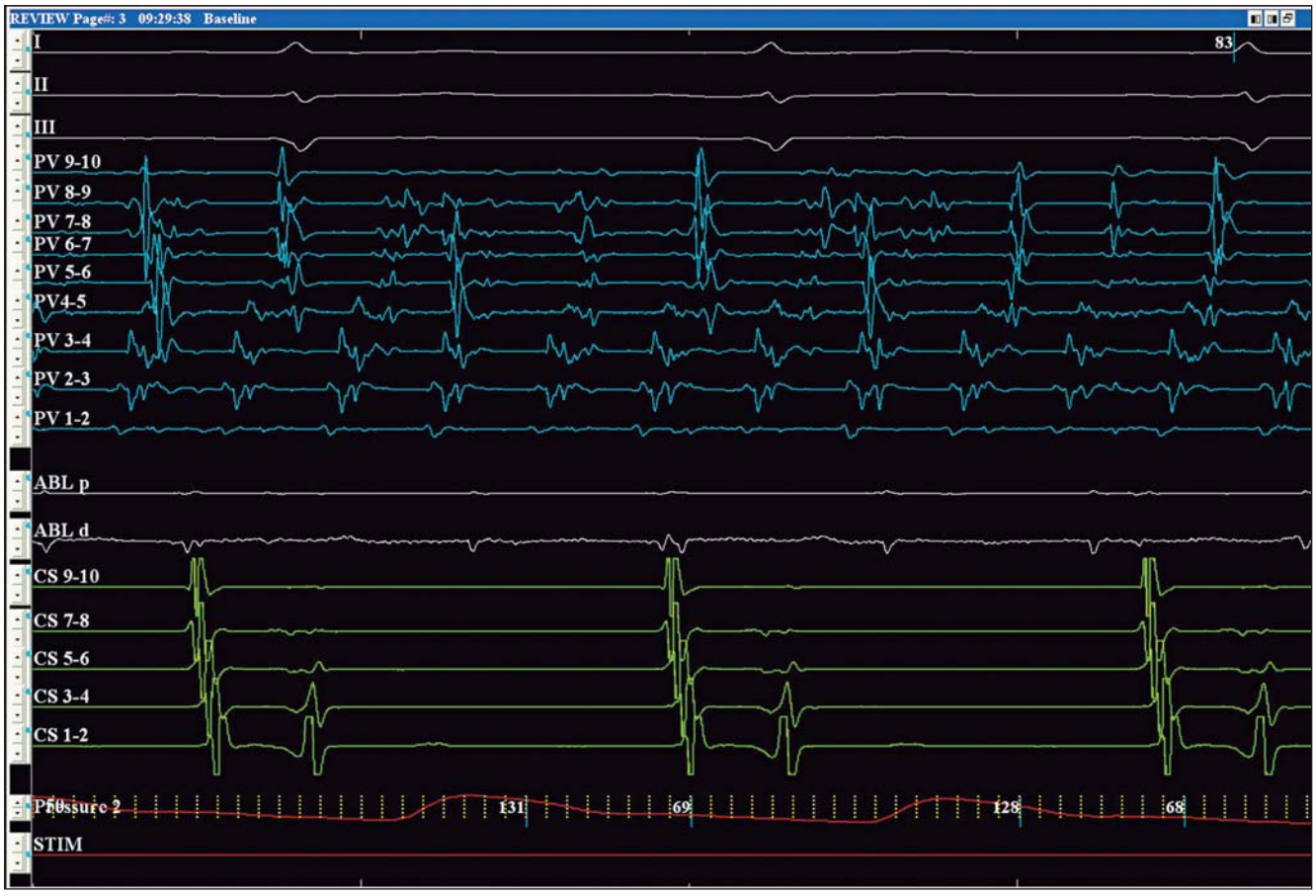

Obr. 14 – Intrakardiální EKG. Fibrilace síní v antru levé horní plicní žíly po izolaci plicních žil. Normální sinusový rytmus, arytmie je uzamknuta v izolované žíle s disociací od dalších částí srdce. Modré – signály z cirkulárního katétru Lasso v plicní žíle. Zelené – síňové a komorové signály z koronárního sinu.

WOI může operatéra zmást a vést k chybnému určení etiologie arytmie.

V případě fokální síňové tachykardie se WOI nastavuje tak, aby začátek okna předcházel vlně P (s předstihem cca 100 ms). Nejčastější bod (červená barva; tzv. hot spot) představuje místo vzniku arytmie, z něhož se signály šíří centrifugálně. Okno zájmu nemusí zahrnovat celou délku cyklu tachykardie. Naproti tomu u makroreentry tachykardií je nutno zmapovat celou délku cyklu tachykardie. Arytmie rotuje kolem překážky, a tak nelze stanovit žádné místo nejčasnější aktivace. Barvy označující aktivaci se mění od nejčasnější až po nejpozdnější plynule. Většina operatérů vymezuje WOI co nejjednodušeji tak, aby 50 % délky cyklu tachyarytmie začínalo před referenčním signálem (většinou signálem z proximálního koronárního sinu) a 50 % délky cyklu tachykardie (tachycardia cycle length, TCL) končilo po referenčním signálu (délka cyklu tachykardie je prostě rozdělena na polovinu s referenčním signálem uprostřed). V náhodně vymezeném WOI se barvy sice skutečně plynule mění, ale body nejčasnější a nejpozdnější aktivace nic důležitého nevypovídají. Toto místo (označované jako head meets tail, hlava se potkává s ocasem) by se při správném nastavení WOI ideálně mělo nacházet v místě šíření vzruchu v zóně pomalého vedení. Podle Di Pontiho je *optimální nastavení WOI* (kdy začátek okna je fixován ve střední části diastoly) pro makroreentry tachykardie možné pomocí následující rovnice [12]:

Zpětný interval = (TCL – trvání vlny P) / 2 + interval mezi začátkem vlny P a referenčním signálem (který má negativní hodnotu, pokud referenční signál předchází nástupu vlny P)

Dopředný interval = (TCL – zpětný interval) × 0,9

Aktivační mapa, i když se nastavení na první pohled zdá být mírně komplikované (v praxi však trvá jen několik desítek sekund), nejenže ukazuje sekvenci aktivace, ale i přímo ukazuje kritickou oblast úzkého istmu uprostřed diastoly (místo nejčasnějšího a posledního bodu, červená a purpurová). Pokud se ukáže, že místo makroreentry jde o fokální arytmii, nedochází při použití výše uvedené rovnice k velké chybě, protože aktivace šířící se centrifugálně z jednoho bodu je dobře rozpoznatelná.

Při vytváření mapy nelze nicméně naprosto spoléhat na anotaci signálů. Hlavní zásadou je snažit se pochopit mechanismus arytmie vytvořením podrobné voltážové mapy ukazující frakcionované a dvojité potenciály, která by nám umožnila identifikovat zónu pomalého vedení a lokální linie blokády. Často není ani nezbytné aktivační mapu vytvářet, pokud si operatér dokáže v duchu představit propagaci signálu (kaudokraniální, ve směru hodinových ručiček atd.) v největších oblastech v daném srdečním oddílu. Pochopit vznik arytmie bez složitého procesu ano-

tace každého konkrétního signálu může ušetřit značné množství času i přes použití všech pokročilých zobrazovacích technik (obr. 14).

Nesmírně užitečnou pomůckou pro stanovení vzdálenosti konkrétního hodnoceného bodu od kritického místa arytmie je *tzv. entrainment mapping.* Jednoduše řečeno, entrainment znamená nadprahovou stimulaci rychleji, než je rychlost arytmie (cca o 30 ms rychleji než TCL), v místě, ve kterém chceme zhodnotit vzdálenost od okruhu arytmie. Pokud leží místo stimulace uvnitř okruhu arytmie, urychlí stimulace arytmii beze změny morfologie vln P nebo komplexů QRS a dalších intrakardiálních signálů. V případě nepřerušené arytmie měříme interval od posledního stimulu k prvnímu následnému signálu v místě stimulace. Pro tento interval se používá označení *poststimulační interval* (*post pacing interval, PPI*). Poststimulační interval by se měl shodovat s hodnotou TCL. Čím je PPI delší než TCL, tím dál je hodnocené místo od okruhu arytmie. Použitím entrainmentu tak lze v několika krocích zjistit přibližnou lokalizaci okruhu arytmie, a tedy i místo nezbytné pro její udržení. Entrainment mapování lze provádět i v případě fokálních tachyarytmií. Existuje však několik omezení bránících systematickému využití entrainment mapování k lokalizaci arytmie, a tak i určení místa ablace. Stimulace může arytmii zrušit nebo vést k její degeneraci do fibrilace síní. V oblastech s nižší voltáží nelze kvůli nemožnosti uchvácení tkáně entrainment mapping provádět. Před použitím entrainment stimulace je vhodné vzhledem k riziku terminace arytmie při stimulaci nejdříve anotovat oblasti s frakcionovanými a dvojitými signály a vytvořit si alespoň nějakou představu o aktivaci ve vyšetřovaném srdečním oddílu.

Při tvorbě tradiční aktivační mapy se ke každému bodu přiděluje hodnota odpovídající rozdílu času aktivace mezi hodnoceným bodem a referenčním signálem. Hodnoty jednotlivých bodů (a jejich barevné reprezentace) se tak na okruhu arytmie plynule kontinuálně mění. Pokud se měří ve více bodech PPI, lze vytvořit analogickou obdobu aktivační mapy, kdy je jednotlivým bodům cíleně přiřazena hodnota rovnající se hodnotě PPI – TCL. Vzniká tak *mapa poststimulačních intervalů*, v níž mají všechny body na okruhu arytmie stejnou barvu (začátek WOI je nastaven na hodnotu 0, protože pokud je PPI – TCL= 0, jsme na okruhu arytmie).

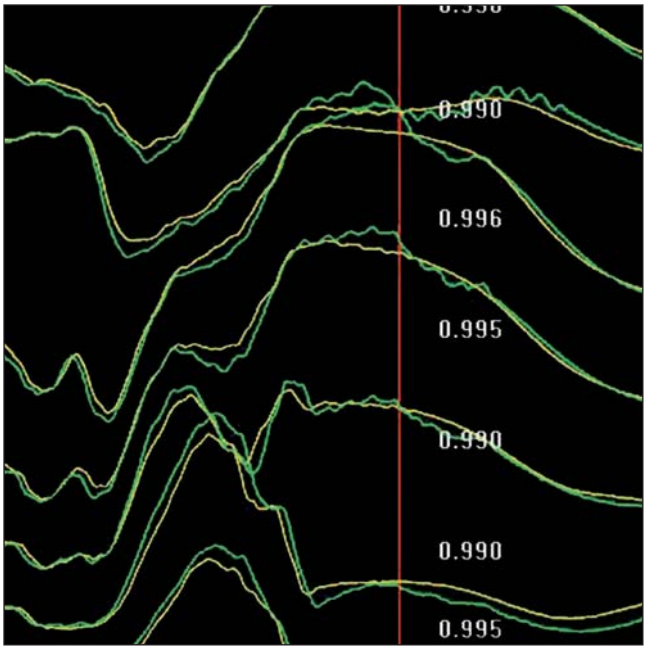

Obr. 15 – CARTO-PASO. Automatické srovnání morfologie komplexu QRS při tachyarytmii/extrasystole s komplexem QRS během stimulace v kterémkoli místě vyšetřovaného srdečního oddílu (Biosense Webster).

Novinkou v oblasti *pace mapping* je možnost používat u systému CARTO techniku *CARTO-PASO* (obr. 15). CARTO-PASO se používá k ablaci komorových tachyarytmií včetně komorových extrasystol. Metoda je založena na automatickém srovnávání morfologie komplexů QRS u tachykardie/extrasystoly s komplexem QRS při stimulaci v různých místech vyšetřovaného srdečního oddílu. Srovnávání se provádí automaticky a výsledkem je nejen komplexní pohled i na malé rozdíly v komplexu QRS vzniklém lokální stimulací a QRS při arytmii, ale i obecná procentuální shoda. Při stimulaci v optimálním místě pro ablaci je dosaženo nejvyšší míry shody.

Pace mapping se rovněž používá k identifikaci *kanálů s pomalým vedením*. Komorová tachykardie po infarktu myokardu obvykle vzniká na podkladě fenoménu reentry a závisí na těchto kanálech (oblastech pomalého vedení). Pace mapping v sinusovém rytmu umožňuje tato místa vyhledávat díky přítomnosti dlouhého intervalu mezi stimulací a začátkem komplexu QRS (S-QRS).

Při aktivačním mapování je akvizice bodů s manuální anotací (s přesným stanovením začátku signálu) bod po bodu pravděpodobně přesnější než automatické algoritmy, nicméně ani zdaleka nejde o bezchybnou metodu a to zejména při chybách v anotaci nízkovoltážových fragmentovaných signálů, kterých jsou při dlouhotrvající fibrilaci síní plné síně. U fragmentovaného nebo dvojitého signálu se anotuje začátek pouze jediného konkrétního signálu, takže se při tvorbě aktivační mapy komplexních signálů ztrácí část důležitých informací.

Technickou novinkou systému CARTO je *ripple mapping*, který umožňuje zobrazit změny voltáže elektrogramů v čase v podobě dynamických sloupců na mapě CARTO [13]. Při použití této metody mapování se elektrogramy na prostorové mapě srdečního oddílu zobrazí ne jako pouhý bod, ale jako 3D barevné sloupce. Přidanou informací je změna voltáže v čase v konkrétních bodech na mapě, zobrazená formou měnících se barev a rozměrů těchto sloupců (synchronizovaných, jako při standardním aktivačním mapování, s předem zvoleným referenčním elektrogramem). Propagaci signálu tak můžeme zhodnotit pouhým pohledem na mapu a tyto sloupce, bez jakékoli anotace (manuální nebo automatické). Tato automatizace by měla celý proces mapování s cílem určit typ arytmie značně zjednodušit. Mapy se však bohužel nevytvářejí v reálném čase a post processing (tedy následné zpracování) získaných údajů nějakou chvíli trvá. Nehledě na toto omezení by měl tento systém zajistit vyšší diagnostickou přesnost než klasické 3D mapování [14]. Jeho přínos pro každodenní praxi však musí prokázat prospektivní srovnávací studie.

Další potenciálně slibnou a rychlou možnost mapování arytmií představuje nový elektromagnetický systém *Rhythmia* (Boston Scientific, Marlborough, Massachu-

setts, USA). Tento systém (stejně jako CARTO) používá magnetický senzor na hrotu katétru ke sledování změn impedance. K *automatickému mapování s vysokým rozlišením* se používá speciálně konstruovaný košíkový katétr s osmi rameny, z nichž každé obsahuje osm elektrod, připojených k řiditelnému bidirekčně ohýbatelnému katétru (IntellaMap Orion). K dispozici je tak celkem 64 elektrod pro hodnocení signálů i pro vytváření mapy. Elektroanatomické kontaktní mapy lze velmi rychle vytvořit bez nutnosti rozsáhlé manuální anotace (v průměru jedna mapa se 4 000 elektrogramy za 7 minut) [15]. Kromě rychlosti a automatické anotace je další velkou předností malá úroveň šumu umožňující hodnocení i velmi malých signálů v oblasti zjizveného myokardu.

Samostatnou kapitolou je *mapování chaotických signálů během FS*. Nějakou dobu se signály během FS hodnotily mapováním *komplexních frakcionovaných síňových elektrogramů* (*complex fractionated atrial electrograms, CFAE*). Tyto elektrogramy jsou definovány jako nízkovoltážní (≤ 0,15 mV) signály s více potenciály s jednou nebo více charakteristikami: (1) síňové elektrogramy tvořené dvěma nebo více deflexemi a/nebo odchylky od baseline s kontinuální deflexí prodlouženého aktivačního komplexu; (2) síňový intrakardiální elektrogram (EGM) s velmi krátkou délkou cyklu (≤ 120 ms), s vícečetnými potenciály nebo bez nich. *Komplexní frakcionované síňové elektrogramy* mohou odrážet přítomnost faktoru udržujícího FS nebo představují pouze pasivní následek driveru FS lokalizovaného někde jinde v síni [16]. U pacientů s dlouhodobě perzistující FS snižuje ablace CFAE riziko recidivy [17]. Komplexní frakcionované síňové elektrogramy lze hodnotit automaticky a zobrazit na elektroanatomické mapě (*CFAE-CARTO*) [18]. Zatím však dosud nebylo prokázáno, že by ablace pomocí automatické registrace CFAE zlepšila ve srovnání s klasickým CFAE mapováním a ablací výsledky [19]. Ablace s použitím CFAE je časově náročná a rozsáhlejší provádění této léčby je často následně spojeno s vyšší incidencí postprocedurálních síňových tachykardií [20].

Novou metodou analýzy signálů během FS je *mapování vysokých dominantních frekvencí* [21]. Analýza signálů s vysokým rozlišením by měla umožnit odhalit lokalizované reentry zdroje FS *(rotory a fokální impulsy)*. Přítomnost těchto zdrojů vede k hierarchické distribuci frekvencí v celé síni. Místa s vysokými dominantními frekvencemi mají více než 20% frekvenční gradient ve srovnání s okolní tkání. Tato místa lze automaticky zobrazovat v současných elektroanatomických systémech a mohla by představovat cíle ablace. V případě paroxysmálních FS se tyto oblasti často nacházejí v antrech plicních žil, zatímco u pacientů s perzistentní FS jsou často přítomny v jiných částech síní, mimo plicní žíly. U jednoho pacienta může být přítomno dokonce několik takových oblastí. Podle prvních studií snad mohou ablace v těchto oblastech organizovat nebo zrušit FS [22]. Tyto výsledky ale ještě musejí být potvrzeny.

Novým mapovacím systémem pro analýzu signálů u FS je *RhythmView* (Topera, Menlo Park, CA, USA) s 64elektrodovým košíčkovým katétrem pro automatické mapování řady bodů během FS, s možností vytvoření propagačních map při FS. V případě fokálních impulsů se aktivace šíří centrifugálně, zatímco u rotorů se aktivace šíří stabilně spirálovitě kolem středu rotace. U jednoho pacienta lze obvykle dokumentovat dva až tři rotory nebo fokální impulsy. Ablace v těchto místech je základem koncepce *modifikace fokálních impulsů a rotorů* (*focal impulse and rotor modulation, FIRM*) [23]. Mapovací systém Rhythm View se nepoužívá samostatně, protože po ablaci rotorů by měla být dokončena standardně izolace plicních žil (s pomocí mapovacích systémů CARTO nebo EnSite). Cílová místa pro ablaci FIRM lze zaznamenat na mapě vytvořené pomocí těchto standardních mapovacích systémů, a vyvarovat se tak potíží v případě dislokace mapovacího katétru. V budoucnu se jistě dozvíme odpověď na otázku, zda rotory mohou být pomocí tohoto systému skutečně tak snadno lokalizovány při běžící FS a zda lze FS u většiny pacientů zrušit, případně změnit na síňovou tachykardii. Reálné praktické využití tohoto systému je třeba ověřit v dalších studiích. Nelze opomenout ani finanční stránku věci.

Zajímavou novou možností analýzy mechanismu FS je neinvazivní nová metoda *mapování signálů z tělesného povrchu* (*body surface mapping*). Tento postup zpracovávání signálů byl vypracován s cílem detekce driverů u perzistentní FS. Zdá se, že perzistentní FS je v prvních měsících udržována převážně drivery soustředěnými v několika oblastech. Většinou přitom jde o nestabilní reentry okruhy, kdy ve vysokém procentu případů dochází po omezené ablaci k terminaci FS. Tento proces postupné remodelace tkáně síní probíhá úměrně s trváním běžící FS. Nejvhodnější by tak mělo být použít tento mapovací systém zavčas pro přesnou lokalizaci několika cílových míst s možností ovlivnění FS pouze lokalizovanou ablací. V současné době má tato metoda omezenou senzitivitu v případě vysoce lokalizovaných zdrojů, malých signálů (< 0,15 mV) a far-field signálů, zvláště ve zjizvené tkáni [24].

Měření síly kontaktu

Základem účinné ablace je dosažení transmurální a trvanlivé léze. Ještě důležitější je vyvarovat se nadměrného kontaktu, a zabránit tak závažným komplikacím. Zatímco dosud jsme se zajímali hlavně o délku a intenzitu ablace, ještě důležitějšími faktory jsou stabilita katétru a dostatečný kontakt s tkání. Velmi významná je možnost vizualizace kontaktu pomocí ICE, stejně tak i definování přesné anatomie pomocí CT rekonstrukce. Pocit kontaktu katétru v ruce stejně jako vizualizace pohybu katétru pod skiaskopickou kontrolou jsou, co se týče hodnocení kontaktu, naprosto nespolehlivé. Stejně nepřesné pro hodnocení kontaktu je pouhé hodnocení intrakardiálních signálů či sledování změn impedance během ablace [25].

Míru kontaktu katétru s tkání i stabilitu katétru během ablace již nicméně dokážeme měřit přesně. V současnosti používané katétry k měření kontaktu elektrod s tkání jsou katétry *SmartTouch* (Biosense Webster) pro systém CARTO a katétr *TactiCath* Quartz (St Jude Medical) pro systém NavX (obr. 16). Oba systémy umožňují měření kontaktu v reálném čase (míra kontaktu katétru s myokardem je zobrazena v gramech), zobrazení vektoru tlaku katétru i doby, po níž je katétr v optimálním kontaktu (jako optimální tlak se udává 10–30 g v závislosti na místě ablace). Na monitoru systému CARTO se v rámci elektroanatomické mapy zobrazuje hodnota tlaku katétru na

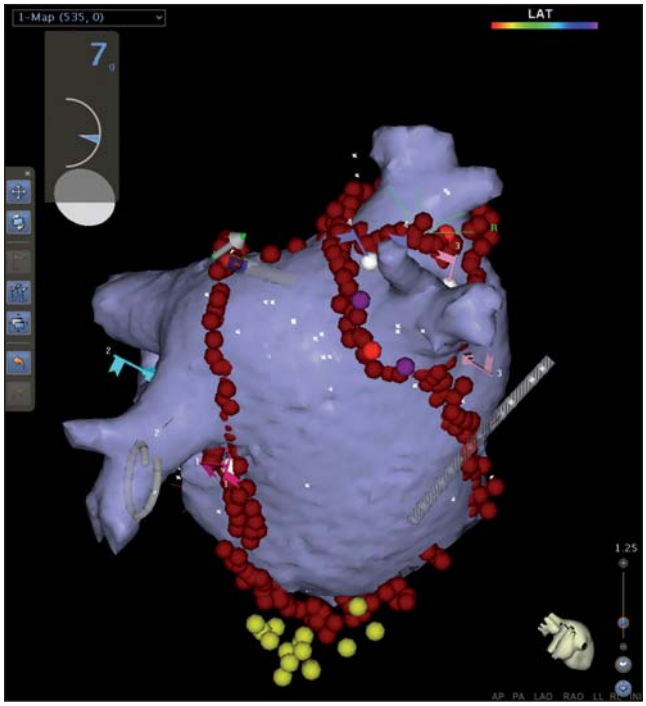

Obr. 16 – Měření kontaktní síly. SmartTouch katétr (CARTO). Zobrazení míry kontaktu (v gramech) v reálném čase (levý horní roh) a vektoru tlaku katétru (šipka u hrotu katétru).

tkáň v gramech, délka trvání tohoto kontaktu a rovněž i vektor tlaku katétru na tkáň. U systému Ensite NavX se údaje o síle kontaktu zobrazují na samostatném monitoru. V případě systému CARTO lze nastavit automatické zobrazení míst ablace po splnění předem definovaného integrálu síly a času (*CARTO VisiTag*). Každý bod ablace přináší barevně kódované informace o síle a době aplikované na jednotlivých místech. Na základě těchto informací lze zjistit, zda byla splněna minimální kritéria ablace (dostatečná síla kontaktu po předem stanovený čas). Účinnost obou systémů byla potvrzena v prospektivních multicentrických studiích [26].

Integrace skiaskopických a neskiaskopických metod

Systém *MediGuide Technology* (St Jude Medical) umožňuje vizualizaci malých senzorů, které lze vsadit nejen do katétrů, ale i do sheathů, a dokonce i do vodicích drátů. Kombinace skiaskopie s detektory magnetického pole nám umožňuje zaznamenat jednorázově skiaskopické video smyčky a na jejich podkladě (bez nutnosti dalšího opakování skiaskopie) v reálném čase zobrazovat katétry (nebo jakékoli jiné materiály vybavené senzory). U přehrávaných smyček lze měnit rychlost záznamu dle aktuální tepové frekvence. Systém umožňuje virtuální biplanární (ve dvou různých projekcích současně) vizualizaci katétru na dvou monitorech. Systém MediGuide v kombinaci se systémem EnSite NavX dokáže značně zkrátit skiaskopický čas. Jeho použití s sebou nenese významné riziko komplikací, delší ablace nebo jejího horšího výsledku [27]. Pokud elektrofyziolog stále ještě k zobrazení katétrů používá hlavně skiaskopii, celkový skiaskopický čas se použitím tohoto systému významně zkrátí. Elektrofyziologové, kteří již spoléhají dominantně na neskiaskopické zobrazovací metody (hlavně ICE), si nicméně jen sotva povšimnou nějakého většího rozdílu, protože se již beztak velmi krátký skiaskopický čas dramaticky nezkrátí a naopak celková radiační dávka je (vzhledem k nutnosti nahrávky angiografie síně u MediGuide) vyšší než při klasické ablaci za použití ICE.

Systém CARTO je rovněž schopen integrovat údaje z elektroanatomického mapování a live skiaskopického vyšetření (*CARTO-UNIVU*) do jediného obrazu (obr. 17). Podobně jako systém MediGuide umožňuje vytvoření elektroanatomické mapy na pozadí rentgenového snímku i současné zobrazení dvou různých projekcí na jediné obrazovce. Integrací rentgenu a elektroanatomické mapy se odstraňuje nutnost dalšího použití skiaskopie během ablace. Stejně jako u MediGuide lze ale významné zkrácení skiaskopického času očekávat spíš jen u operatérů používajících hlavně skiaskopii.

Multipolární mapování a ablace fibrilace síní

Systém CARTO rovněž umožňuje současné nahrání signálů z více bodů najednou pomocí katétru *PentaRay*. Tento mapovací katétr signály z větší oblasti zaznamenává s vysokým rozlišením (*Multi-Electrode Mapping, MEM*). Toto rychlé multielektrodové mapování lze použít při síňových i komorových tachykardiích, rovněž i pro dokumentaci komplexních frakcionovaných potenciálů při FS. Cílem je kratší doba výkonu a nižší skiaskopický čas. Rychlé multielektrodové mapování lze použít i u MEM verzí standardních katétrů (cirkulární mapovací katétr LassoNAV a dekapolární mapovací katétr DecaNAV). V nedávné době byl představen *mapovací modul CONFIDENSE* pro systém CARTO. Tento zdokonalený MEM mapovací modul je plně integrovaný do systému CARTO a umožňuje automatickou akvizici bodů (při splnění předem nastavitelných kritérií) s jejich automatickou anotací. Indikátor kontaktu katétru umožňuje filtrování bodů nabraných při špatném kontaktu ve vzdálenosti od myokardu.

Dramatický nárůst počtů ablací FS je současně doprovázen snahou o zjednodušení výkonu izolace plicních žil pomocí multipolárních katétrů. Po nějakou dobu jsou k dispozici multipolární radiofrekvenční ablační neproplachované *PVAC katétry* (Medtronic, Minneapolis, MN, USA), jejichž používání však bylo značně omezeno po do-

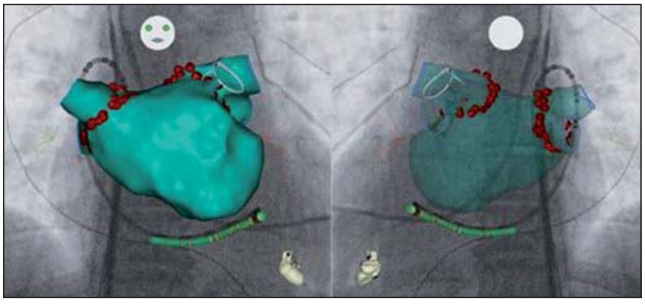

Obr. 17 – CARTO-UNIVU. Integrace elektroanatomického mapování a live skiaskopie na jednu obrazovku (Biosense Webster).

kumentaci vyššího počtu případů silentní mikroembolizace do mozku v porovnání se standardními ablačními proplachovanými katétry [28]. Nedávno byl představen nový multipolární (tentokrát však proplachovaný) radiofrekvenční ablační katétr *nMARQ* (Biosense-Webster) (29). Tento katétr lze zobrazit na elektroanatomické mapě systému CARTO a lze jej použít k ablaci i k mapování. Distální část katétru je cirkulární nebo semilunární, s deseti platinovými elektrodami. Generátor radiofrekvenční energie dodává unipolární nebo bipolární radiofrekvenční energii přes několik elektrod. Možnost využití tohoto katétru stejně jako jeho bezpečnost byla potvrzena u pacientů s paroxysmální FS. Je však ještě nutné přesně posoudit riziko silentních mikroembolizací do CNS [30].

Dálkově ovládané ablační systémy

Oba v současnosti používané dálkově ovládané systémy jsou postaveny na základě již existujících systémů pro elektroanatomické mapování. Systém magnetické navigace *Niobe* (Stereotaxis, St. Louis, MO, USA) je integrován do systému *CARTO-RMT* (lze jej však použít i se systémem EnSite NavX). Systém Niobe je plně integrován do elektroanatomického systému a pohyb katétru (tzn. pohyb magnetického vektoru následovaného pohybem katétru) je ovládán myší. Jak vyplývá z metaanalýzy údajů od více než 900 pacientů, nevede používání magnetické navigace k vyšší úspěšnosti ablace. Dokumentován byl sice menší počet komplikací a kratší skiaskopický čas, nicméně na úkor delší doby výkonu a ceny ablace [31].

Elektromechanický robotický navigační systém Sensei (Hansen Medical, Mountain View, CA, USA) je určen pro použití spolu se systémem EnSite NavX. K ovládání katétru se nepoužívá myš, ale trackball v pracovní stanici spolu s joystickem ovládajícím ablační katétr. Robotický systém používá speciální systém měřící sílu kontaktu katétru *Intellisense*.

Největší překážkou bránící používání těchto dálkově řízených ablačních systémů v praxi jsou nepochybně jak jejich pořizovací cena, tak náklady na jednorázově použitelný materiál. Další okolností, kterou je třeba vzít v úvahu, je dosud nepotvrzená vyšší účinnost a spolehlivost těchto nákladných systémů v porovnání s levnějšími klasickými manuálními ablačními systémy.

Mapování v jiných situacích – ischemická choroba srdeční

Nejčastějšími typy arytmií přímo souvisejícími s ischemickou chorobou srdeční (ICHS) a s anamnézou infarktu myokardu (IM) jsou komorové tachykardie. Mapování těchto arytmií je založeno na již výše popsaných elektrofyziologických principech (anatomická 3D mapa, voltážové mapování, mapování frakcionovaných a pozdních potenciálů, aktivační mapování, entrainment) podobně jako v případě FS. Pace mapping se používá při vyhledávání fokálních komorových extrasystol z Hisova-Purkyněho systému, které spouštějí fibrilaci komor. Před katetrizační ablací se ve velké míře používají MR s LGE k posouzení změn v myokardu.

Jiný přístup se volí pro endomyokardiální mapování a *aplikaci kmenových buněk* u pacientů se srdečním selháním na podkladě ICHS a s refrakterní anginou pectoris. Katetrizační aplikace kmenových buněk do srdce má za cíl zmírnit, nebo dokonce zvrátit následky ischemie myokardu. K přímé injekční aplikaci progenitorových buněk do myokardu lze použít systém *NOGA* (Biologics Delivery Systems, Diamond Bar, CA, USA). Tento systém umožňuje v reálném čase hodnocení elektrických (voltážová mapa) a mechanických (pohyb stěny) parametrů v levé komoře, díky nimž lze posoudit viabilitu myokardu. Systém využívá technologii CARTO XP a umožňuje vytvoření 3D mapy levé komory. Tato mapa je barevně kódována a vymezuje oblasti viabilního, ischemického myokardu. Mapa se vytváří za použití katétru *Myostar* (podobný standardnímu ablačnímu katétru CARTO Navistar) se senzorem integrovaným v distálním hrotu katétru, z něhož se vysouvá injekční jehla pro aplikaci kmenových buněk. Cílové oblasti lze přesně identifikovat a elektronicky označit při každé injekční aplikaci. Přes rozsáhlé zkušenosti s tímto systémem jak v preklinických, tak klinických studiích zůstává systém NOGA nadále ve stadiu výzkumu a dosud není komerčně dostupný [32,33].

Závěr

Kvalita současných systémů pro elektroanatomické mapování je dostatečně vysoká jak pro provádění standardních ablačních výkonů, jako je izolace plicních žil, tak pro mapování a ablaci komplexních tachykardií bez ohledu na to, zda jsou důsledkem poškození myokardu nebo rozsáhlé ablace. V současnosti se objevují nové nástroje a zařízení usnadňující proces pochopení arytmií a následně zjednodušující jejich eliminaci. Zjevným trendem je odklon od skiaskopie směrem k pokročilejším technologiím cílícím na zachování bezpečnosti při dosažení vyšší rychlosti a lepších výsledků mapování a ablace. Vyšetření komplexních signálů u běžící fibrilace síní by mělo v budoucnu vést k upřesnění oblastí k ablaci. Pomocí automatické registrace intrakardiálních elektrogramů a integrace dalších zobrazovacích metod by měli být i méně zkušení operatéři schopni rychle analyzovat komplexní arytmie.

Prohlášení autorů o možném střetu zájmů
Žádný střet zájmů

Financování
Žádné

Prohlášení autorů o etických aspektech publikace
Autoři prohlašují, že výzkum byl veden v souladu s Helsinskou deklarací.

Literatura

[1] L. Gepstein, G. Hayam, S.A. Ben-Haim, A novel method for nonfluoroscopic catheter-based electroanatomical mapping of the heart. In vitro and in vivo accuracy results, Circulation 95 (1997) 1611–1622.

[2] M.J. Earley, R. Showkathali, M. Alzetani, et al., Radiofrequency ablation of arrhythmias guided by nonfluoroscopic catheter location: a prospective randomized trial, European Heart Journal 27 (2006) 1223–1229.

[3] F. Wittkampf, E. Wever, R. Derksen, et al., LocaLisa: new technique for real-time 3-dimensional localization of regular intracardiac electrodes, Circulation 99 (1999) 1312–1317.
[4] X. Liu, X.H. Wang, J.N. Gu, et al., Electroanatomical systems to guided circumferential pulmonary veins ablation for atrial fibrillation: initial experience from comparison between the Ensite/NavX and CARTO system, Chinese Medical Journal 118 (2005) 1156–1160.
[5] Y. Khaykin, R. Oosthuizen, L. Zarnett, et al., CARTO-guided vs. NavX-guided pulmonary vein antrum isolation and pulmonary vein antrum isolation performed without 3-D mapping: effect of the 3-D mapping system on procedure duration and fluoroscopy time, Journal of Interventional Cardiac Electrophysiology 30 (2011) 233–240.
[6] P.M. Kistler, K. Rajappan, M. Jahngir, et al., The impact of CT image integration into an electroanatomic mapping system on clinical outcomes of catheter ablation of atrial fibrillation, Journal of Cardiovascular Electrophysiology 17 (2006) 1093–1101.
[7] P.M. Kistler, K. Rajappan, S. Harris, et al., The impact of image integration on catheter ablation of atrial fibrillation using electroanatomic mapping: a prospective randomized study, European Heart Journal 29 (2008) 3029–3036.
[8] J. Biermann, C. Bode, S. Asbach, Intracardiac echocardiography during catheter-based ablation of atrial fibrillation, Cardiology Research and Practice 2012 (2012) 921746.
[9] N.F. Marrouche, D. Wilber, G. Hindricks, et al., Association of atrial tissue fibrosis identified by delayed enhancement MRI and atrial fibrillation catheter ablation: the DECAAF study, Journal of the American Medical Association 311 (2014) 498–506.
[10] J.E. Taclas, R. Nezafat, J.V. Wylie, et al., Relationship between intended sites of RF ablation and post-procedural scar in AF patients, using late gadolinium enhancement cardiovascular magnetic resonance, Heart Rhythm 7 (2010) 489–496.
[11] F. Bisbal, E. Guiu, P. Cabanas-Grandio, et al., CMR-guided approach to localize and ablate gaps in repeat AF ablation procedure, Journal of the American College of Cardiology: Cardiovascular Imaging 7 (2014) 653–663.
[12] R. De Ponti, R. Verlato, E. Bertaglia, et al., Treatment of macroreentrant atrial tachycardia based on electroanatomic mapping: identification and ablation of the mid-diastolic isthmus, Europace 9 (2007) 449–457.
[13] N.W. Linton, M. Koa-Wing, D.P. Francis, et al., Cardiac ripple mapping: a novel three-dimensional visualization method for use with electroanatomic mapping of cardiac arrhythmias, Heart Rhythm 6 (2009) 1754–1762.
[14] S. Jamil-Copley, N. Linton, M. Koa-Wing, et al., Application of ripple mapping with an electroanatomic mapping system for diagnosis of atrial tachycardias, Journal of Cardiovascular Electrophysiology 24 (2013) 1361–1369.
[15] H. Nakagawa, A. Ikeda, T. Sharma, et al., Rapid high resolution electroanatomical mapping: evaluation of a new system in a canine atrial linear lesion model, Circulation: Arrhythmia and Electrophysiology 5 (2012) 417–424.
[16] K. Miyamoto, T. Tsuchiya, Y. Nagamoto, et al., Characterization of bipolar electrograms during sinus rhythm for complex fractionated atrial electrograms recorded in patients with paroxysmal and persistent atrial fibrillation, Europace 12 (2010) 494–501.
[17] M. Rotter, Y. Takahashi, P. Sanders, et al., Reduction of fluoroscopy exposure and procedure duration during ablation of atrial fibrillation using a novel anatomical navigation system, European Heart Journal 26 (2005) 1415–1421.
[18] R.J. Hunter, I. Diab, G. Thomas, et al., Validation of a classification system to grade fractionation in atrial fibrillation and correlation with automated detection systems, Europace 11 (2009) 1587–1596.
[19] A. Verma, P. Novak, L. Macle, et al., A prospective, multicenter evaluation of ablating complex fractionated electrograms (CFEs) during atrial fibrillation (AF) identified by an automated mapping algorithm: acute effects on AF and efficacy as an adjuvant strategy, Heart Rhythm 5 (2008) 198–205.
[20] S.H. Wu, W.F. Jiang, J. Gu, et al., Benefits and risks of additional ablation of complex fractionated atrial electrograms for patients with atrial fibrillation: a systematic review and meta-analysis, International Journal of Cardiology 169 (2013) 35–43.
[21] P. Sanders, O. Berenfeld, M. Hocini, et al., Spectral analysis identifies sites of high-frequency activity maintaining atrial fibrillation in humans, Circulation 112 (2005) 789–797.
[22] F. Atienza, J. Almendral, J. Jalife, et al., Real-time dominant frequency mapping and ablation of dominant frequency sites in atrial fibrillation with left-to-right frequency gradients predicts long-term maintenance of sinus rhythm, Heart Rhythm 6 (2009) 33–40.
[23] S.M. Narayan, D.E. Krummen, K. Shivkumar, et al., Treatment of atrial fibrillation by the ablation of localized sources: confirm (conventional ablation for atrial fibrillation with or without focal impulse and rotor modulation) trial, Journal of the American College of Cardiology 60 (2012) 628–636.
[24] M. Haissaguerre, M. Hocini, A. Denis, et al., Driver domains in persistent atrial fibrillation, Circulation 130 (2014) 530–538.
[25] H. Nakagawa, J. Kautzner, A. Natale, et al., Locations of high contact force during left atrial mapping in atrial fibrillation patients: electrogram amplitude and impedance are poor predictors of electrode-tissue contact force for ablation of atrial fibrillation, Circulation: Arrhythmia and Electrophysiology 6 (2013) 746–753.
[26] V.Y. Reddy, D. Shah, J. Kautzner, et al., The relationship between contact force and clinical outcome during radiofrequency catheter ablation of atrial fibrillation in the TOCCATA study, Heart Rhythm 9 (2012) 1789–1795.
[27] P. Sommer, S. Rolf, C. Piorkowski, et al., Nonfluoroscopic catheter visualization in atrial fibrillation ablation: experience from 375 consecutive procedures, Circulation: Arrhythmia and Electrophysiology 7 (2014) 869–874.
[28] M. Wieczorek, M. Lukat, R. Hoeltgen, et al., Investigation into causes of abnormal cerebral MRI findings following PVAC duty-cycled phased RF ablation of atrial fibrillation, Journal of Cardiovascular Electrophysiology 24 (2013) 121–128.
[29] S. Zellerhoff, M. Daly, H.S. Lim, et al., Pulmonary vein isolation using a circular, open irrigated mapping and ablation catheter (nMARQ): a report on feasibility and efficacy, Europace 16 (2014) 1296–1303.
[30] C. Herrera Siklody, T. Deneke, M. Hocini, et al., Incidence of asymptomatic intracranial embolic events after pulmonary vein isolation: comparison of different atrial fibrillation ablation technologies in a multicenter study, Journal of the American College of Cardiology 58 (2011) 681–688.
[31] R. Proietti, V. Pecoraro, L. Di Biase, et al., Remote magnetic with open-irrigated catheter vs. manual navigation for ablation of atrial fibrillation: a systematic review and metaanalysis, Europace 15 (2013) 1241–1248.
[32] P.R. Vale, D.W. Losordo, C.E. Milliken, et al., Left ventricular electromechanical mapping to assess efficacy of phVEGF165 gene transfer for therapeutic angiogenesis in chronic myocardial ischemia, Circulation 102 (2000) 965–974.
[33] D.W. Losordo, P.R. Vale, J.F. Symes, et al., Gene therapy for myocardial angiogenesis initial clinical results with direct myocardial injection of phVEGF165 as sole therapy for myocardial ischemia, Circulation 98 (1998) 2800–2804.

Z anglického originálu online verze článku přeložil Mgr. René Prahl.